FACULTÉ DE MÉDECINE DE PARIS

ANNÉE 1909 — **THÈSE** — N° —

POUR

le Doctorat en Médecine

Présentée et soutenue le Mercredi 17 novembre 1909, à 1 heure

PAR

Eugène BODOLEC

ANCIEN INTERNE DES HOPITAUX DE PARIS ET DE L'HOPITAL MARITIME DE BERCK-SUR-MER

Né le 21 mai 1879 à Quimper

Traitement du Goitre exophtalmique par la Thyroïdectomie

Président : M. SEGOND, professeur.

Juges : MM. DELBET, professeur.
PIERRE DUVAL, agrégé.
PROUST, agrégé.

PARIS
LIBRAIRIE MÉDICALE ET SCIENTIFIQUE Jules ROUSSET
1, rue Casimir-Delavigne

FACULTÉ DE MÉDECINE DE PARIS

Doyen	M. LANDOUZY
Professeurs	MM.
Anatomie	NICOLAS
Physiologie	CH. RICHET
Physique médicale	GARIEL
Chimie organique et chimie générale	GAUTIER
Parasitologie et Histoire naturelle médicale	BLANCHARD
Pathologie et Thérapeutique générales	BOUCHARD
Pathologie médicale	BRISSAUD DEJERINE
Pathologie chirurgicale	LANNELONGUE
Anatomie pathologique	PIERRE MARIE
Histologie	PRENANT
Opérations et appareils	HARTMANN
Pharmacologie et matière médicale	POUCHET
Thérapeutique	GILBERT
Hygiène	CHANTEMESSE
Médecine légale	THOINOT
Histoire de la médecine et de la chirurgie	CHAUFFARD
Pathologie expérimentale et comparée	ROGER
Clinique médicale	HAYEM DIEULAFOY DEBOVE LANDOUZY
Maladies des enfants	HUTINEL
Clinique de pathologie mentale et des maladies de l'encéphale	GILBERT BALLET
Clinique des maladies cutanées et syphilitiques	GAUCHER
Clinique des maladies du système nerveux	RAYMOND
Clinique chirurgicale	PIERRE DELBET QUENU RECLUS SEGOND
Clinique ophtalmologique	DE LAPERSONNE
Clinique des maladies des voies urinaires	ALBARRAN
Clinique d'accouchements	PINARD BAR RIBEMONT-DES SAIGNES
Clinique gynécologique	POZZI
Clinique chirurgicale infantile	KIRMISSON
Clinique thérapeutique	A. ROBIN

Agrégés en exercice

MM.

AUVRAY	CUNÉO	LAUNOIS	NOBÉCOURT
BALTHAZARD	DEMELIN	LECENE	OMBREDANNE
BRANCA	DESGREZ	LEGRY	POTOCKI
BESANÇON FERN.	DUVAL PIERRE	LENORMANT	PROUST
BRINDEAU	GOSSET	LŒPER	RENON
BROCA ANDRÉ	GOUGET	MACAIGNE	RICHAUD
BRUMPT	JEANNIN	MAILLARD	RIEFFEL
CARNOT	JEANSELME	MARION	SICARD
CASTAIGNE	JOUSSET ANDRÉ	MORESTIN	ZIMMERN
CLAUDE	LABBÉ MARCEL	MULON	
COUVELAIRE	LANGLOIS	NICLOUX	

Par délibération en date du 9 décembre 1798, l'École a arrêté que les opinions émises dans les dissertations qui lui seront présentées doivent être considérées comme propres à leurs auteurs, et qu'elle n'entend leur donner aucune approbation ni improbation.

A MON PÈRE

A LA MÉMOIRE DE MA MÈRE

A MON MAITRE

MONSIEUR LE DOCTEUR EUGÈNE ROCHARD

CHIRURGIEN DE L'HOPITAL SAINT-LOUIS, OFFICIER DE LA LÉGION D'HONNEUR

en signe de ma profonde et respectueuse affection après trois années si heureuses et si fructueuses, passées dans son service

A MON MAITRE

MONSIEUR LE DOCTEUR CHARLES LENORMANT

CHIRURGIEN DES HOPITAUX

PROFESSEUR AGRÉGÉ A LA FACULTÉ DE MÉDECINE

A LA SCIENCE ET A L'AMITIÉ

duquel j'ai eu si souvent recours,

en particulier pour ce travail

A MON PRÉSIDENT DE THÈSE

M. LE PROFESSEUR SECOND

CHIRURGIEN DE L'HOPITAL DE LA SALPÊTRIÈRE
OFFICIER DE LA LÉGION D'HONNEUR

A MES MAITRES DANS LES HOPITAUX

M. LE PROFESSEUR RAYMOND

MM. LES DOCTEURS THIBIERGE, RÉNON

DARIER, WIDAL, ROBINEAU, REYNIER

SAVARIAUD, MÉRY, MÉNARD

INTRODUCTION

La question « de la pathogénie et du traitement du Goitre exophtalmique » nous ayant vivement intéressé à l'occasion du cas d'un Basedowien qui, en pleine asystolie, venait échouer dans nos salles de chirurgie, il nous était donné, peu de temps après, de lire sur ce sujet, les rapports et discussions du « Congrès de Médecine de Paris » (Octobre 1907). D'innombrables traitements médicaux y étaient passés en revue par les rapporteurs, sans qu'aucun entraînât leur conviction, sans qu'aucune fût spécifique : par contre nous étions frappé du discrédit jeté sur les méthodes chirurgicales, et en particulier la thyroïdectomie. Doyen et surtout Kocher s'élevèrent cependant, au cours de la discussion, contre ces conclusions.

Il nous a paru intéressant de soumettre à l'appréciation des Médecins les résultats obtenus par la thyroïdectomie : ils les convaincront de la nécessité d'une intervention rapide après échec du traitement médical. Il sera alors donné au chirurgien de voir renaître

à la vie ce Basedowien qu'il avait abandonné, justement ému par les discussions de la Société de Chirurgie en 1897, peu avide, du reste, de cette intervention dont il connaissait mal les indications.

CHAPITRE PREMIER

HISTORIQUE

Le premier chirurgien qui intervint dans la maladie de Basedow est Mœnangton Jones (1874) par cautérisation au moyen de chlorure de zinc.

Mais la 1re thyroïdectomie fut faite en 1875 par Watson qui opéra successivement 3 cas, puis Lister, en 1877, eut un bon résultat. En 1880, Tillaux traita également un Basedowien, (de diagnostic du reste mal établi.)

En Allemagne, le premier chirurgien ayant pratiqué la thyroïdectomie dans la maladie de Basedow est Rehn en 1884; plus tard, Mickulicz et, successivement Hahn, Krônlein, Kocher, Julius Wolf, Lemcke, Roux, Riedel et Trendelenburg.

Nous sommes en 1896, et déjà Lemcke a pu écrire que le Basedowien appartenait aux salles de chirurgie et non à celles de médecine.

C'est à cette même époque que nous assistons en France à un véritable recul après la discussion à la Société de chirurgie, où des cas opérés par Schwartz,

Quénu, Lejars, semblent peu favorables à la méthode. Bien qu'en fin de discussion, Tuffier vînt apporter deux cas de guérison, sur le rapport de Lejars, le crédit de cette intervention était momentanément arrêté. Péan, Doyen et Tuffier en restaient les seuls partisans. C'est à la faveur de ce discrédit que prennent leur essor l'exothyropexie (Jaboulay) la sympathicectomie (Jaboulay, Poncet, Soulié).

Et pourtant à l'étranger, à mesure que l'ère antiseptique s'affirme, nous voyons les statistiques s'améliorer. Les résultats publiés par Riedel (1896) Schülz (assistant de Kümmel) (1897) Booth (assistant de Curtis) (1898) sont déjà satisfaisants. Mais ce sont les derniers travaux et les dernières statistiques parus qui nous montrent l'excellence de la méthode, son perfectionnement, à mesure que les indications sont mieux connues. Nous citerons les travaux de Ehrich (assistant de Garré), de Rehn, de Schülz (assistant de Kümmel), de Bertha Witner (assistant de Krônlein), de Reinbach (assistant de Mickulicz), 1900-1901. En 1902 paraît l'important travail de Kocher qui associe diversement la thyroïdectomie aux ligatures artérielles atrophiantes. Des travaux de Curtis paraissent en 1903, de Mayo en 1904, de Friedheim (assistant de Kümmel), de Lessing en 1905, de Schultze (assistant de Riedel) en 1906. Enfin en 1907, le mémoire de Landstrômme et les communications de Kocher aux Congrès Américain et de Paris nous sont un puissant encouragement dans cette voie.

CHAPITRE II

Justification des interventions thyroïdiennes par la pathogénie

Les tentatives thérapeutiques découlant des conceptions pathogéniques, nous essaierons, pour légitimer la thyroïdectomie dans le goître exophtalmique, de montrer comment la maladie de Basedow est sous la dépendance de la sécrétion thyroïdienne.

Frappés de l'opposition existant entre le myxœdème (qui résulte de l'insuffisance des phénomènes nutritifs) et de la maladie de Basedow (qui résulte de la suractivité de la nutrition), Gauthier (de Charolles) et Mœbius (1886) proposèrent cette interprétation : puisque le myxœdème est l'expression de l'insuffisance thyroïdienne, le Basedowisme doit répondre à une *hyperthyroïdation*.

Expérimentalement, les expériences de Hartley, de Hofmeister, de Gley, etc., ont montré que l'extirpation du corps thyroïde chez les animaux produit des effets comparables au myxœdème opératoire (décrit par Reverdin à la suite de la thyroïdectomie totale chez l'homme).

Par contre, Ballet et Enriquez pratiquant l'hyper-

thyroïdation chez les chiens et les moutons par greffes, par ingestion de lobes et par injection sous-cutanée d'extraits, ont produit de la fièvre, de la tachycardie, de l'excitation, des crises de tremblements. Dans un cas présenté à la Société Médicale, et que Ballet rappelait au dernier Congrès de Médecine, ils provoquèrent chez un chien par injection de suc thyroïdien, la triade symptomatique : exophtalmie, tachycardie, goître. Nothaffts put également reproduire le syndrôme complet. Enfin Tedeschi, en 1905, essayant l'hyperthyroïdation sur des chiens, vit paraître les symptômes Basedewiens : tachycardie d'abord, puis exophtalmie, enfin dans deux cas, congestion thyroïdienne.

Quelle est la nature de cette sécrétion? Notkine y répondait en 1895 :

Normalement la glande sécrète un ferment l'enzyme (thyreo-anti-toxine de Frankel, iodothyrine de Baumann) destiné à neutraliser les déchets des échanges organiques, qui sont charriés par les vaisseaux, et qu'on trouve dans la thyroïde, sous forme de substance albuminoïde, la thyroprotéïde.

L'enzyme transforme la thyroprotéide en thyroïdine utile à l'organisme. — La sécrétion thyroïdienne est-elle diminuée? La thyroprotéide non détruite va intoxiquer l'organisme. Est-elle exagérée comme dans le cas de goitre exophtalmique? L'enzyme en excédent passe dans la circulation et fait le Basedowisme par hyperthyroïdation.

Nombreuses ont été les objections faites à cette théorie.

1° Pour Abadie il est « un symptôme primordial, fondamental, qui ruine complètement la théorie thyroïdienne. C'est l'exagération manifeste du volume et des battements des carotides qui reste strictement limité à ces deux gros troncs vasculaires du cou ». C'est là une erreur, comme le signale Rehn, et cette excitabilité pulsatile, on la trouve également dans l'aorte abdominale, les vaisseaux de la rate et du foie. Kohler insiste également sur l'état d'éréthisme des artères viscérales, en particulier sur les battements hépatiques et épigastriques. D'autre part, Doyen répond ainsi à M. Abadie au Congrès de Médecine 1907 : « L'origine nerveuse du goitre exophtalmique est démontrée, dit-il, par l'exagération des pulsations des seules artères cervicales; et il leur oppose l'absence des battements violents dans la fémorale. Monsieur Abadie paraît ignorer que les artères sont élastiques, et qu'en raison de cette propriété de leur tunique moyenne, le choc de l'ondée sanguine s'atténue considérablement lorsqu'on s'éloigne du cœur ». Enfin écoutons Monsieur Hallion qui lui succède à la tribune. « Au nom de la physiologie, je dois combattre les assertions de Monsieur Abadie. De ce que l'exagération des battements artériels se voit seulement dans les carotides, on ne peut en déduire que leur cause ne peut pas être d'origine générale; une intoxication peut très bien, en effet, outre ses effets généraux, localiser plus spécialement son action sur une partie de l'économie ».

b) Les défenseurs de la théorie sympathique du

goitre exophtalmique (Jaboulay-Abadie) signalent la discordance fréquente entre le volume du goitre et la gravité des phénomènes Basedowiens ainsi que les cas de maladie de Basedow sans goitre « la tachycardie, l'exophtalmie, disent-ils, devraient marcher de pair avec le volume du goitre ».

Serait-il nécessaire qu'une glande soit hypertrophiée pour que la sécrétion soit augmentée, Hypertrophie ne signifie pas hypersécrétion. Du reste, comme nous le verrons, il y a ici, non seulement une question de quantité, mais de qualité et d'excrétion thyroïdienne. Quant aux formes frustes de Basedow dans lesquelles on ne trouve pas de goitre, c'est seulement à un examen superficiel, car une recherche attentive relève toujours de petites tuméfactions, souvent profondément situées.

c) Les mêmes auteurs ne peuvent s'expliquer les cas (fort rares du reste) où les symptômes vasculaires et l'exophtalmie seraient unilatéraux.

Pourquoi ne pas admettre, ici encore, une action locale par intoxication du voisinage des vaisseaux et nerfs.

La preuve en est dans la disparition de ces phénomènes unilatéraux par la thyroïdectomie lobaire du même côté.

d) Une autre objection sérieuse peut être faite à la théorie de l'hyperthyroïdation : c'est la coexistence du goitre exophtalmique et du myxœdème. Il semble impossible de concevoir cette coexistence si l'on con-

sidère le goitre exophtalmique comme le résultat de l'hyperthyroïdation et le myxœdème comme le résultat de l'hypothyroïdation. Hallion donne cependant de ce fait en apparence paradoxal une explication satisfaisante : « Il faut dit-il, admettre que le corps thyroïde sécrète, comme le foie par exemple et comme bien d'autres glandes, des substances diverses : l'une de ces substances sera celle dont l'excès provoque le syndrôme Basedowien. Cette hypothèse ferait concevoir la possibilité d'une hypothyroïdation myxogène associée à une hyperthyroïdation basedogène ».

Rares sont, du reste, les cas où il y a simultanéité des deux syndrômes, évoluant côte à côte (cas de Hartmann, Kowlewski, Sollier, Osler, Von Jaks, Babinski, Mœbius).

Le plus souvent le myxœdème succède, ou mieux survient après la guérison du goitre exophtalmique.

A l'hyperthyroïdation a succédé ou s'est combiné la dysthyroïdation (comme nous allons le voir), puis l'athyroïdation avec atrophie du corps thyroïde (1).

Rehn rapporte le cas d'un jeune homme chez lequel il constata ces phases successives.

Du reste, avec quelle circonspection il faudrait parler de ces associations. Il nous a été donné d'en voir

(1) Cas de Gray : « Femme de 40 ans offrant les signes caractéristiques du myxœdème. Il y a dix ans, cette femme était atteinte de maladie de Basedow. Actuellement on ne peut sentir le corps thyroïde.

un seul cas dans le service de Monsieur Babinski. C'était une femme qui, atteinte de la maladie de Basedow, présentait une induration œdémateuse des membres inférieurs. Pensant au myxœdème, Monsieur Babinski sollicita l'avis de Monsieur Darier, qui en fit un œdème chronique variqueux.

e) On objecte encore à la théorie thyroïdienne que s'il y a exagération de la sécrétion thyroïdienne on devrait trouver de l'iode en excès dans le corps thyroïde. Or Embden et Sudeck n'ont pas trouvé d'iode dans cette glande chez deux Basedowiens, et Donakt n'a pu trouver d'iode dans les urines.

Pour Kocher il y a également diminution de la teneur en iode coïncidant avec une augmentation de la teneur en phosphore, (légère inconséquence puisqu'il admet que l'administration du phosphore a pour effet de relever le taux de l'iode dans le corps thyroïde

Par contre, les derniers travaux d'Osswald et de Monéry ont montré que la teneur en iode du corps thyroïde Basedowien variait avec la quantité de substance colloïde, tantôt diminuée, tantôt augmentée.

f) Mais comment expliquer les cas de goitres exophtalmiques guéris par l'administration de substance thyroïdienne (Fergusson, Voisin, Monis)?

C'est pour répondre à plusieurs de ces objections, et en particulier à cette dernière que Renault ajouta à la notion de l'hyperthyroïdation, celle de la dysthyroïdation.

Gauthier de Charolles, Joffroy et nombre d'auteurs

se sont ralliés à cette théorie. Il y a non seulement un excédent de sécrétion, mais aussi et surtout un vice de sécrétion et d'excrétion.

La thyroïde des Basedowiens sécrète de la thyromucoïne, produit fœtal, imparfait et probablement toxique au lieu du produit mûr et achevé qu'est la thyrocolloïne. Cette thyroïdine fœtale et toxique est anormalement versée dans la circulation. Au centre du lobule les lymphatiques sont en effet annulés, il n'y persiste que la voie veineuse, seule issue pour la sécrétion. Celle-ci se trouve ainsi introduite dans le courant circulatoire, sans avoir subi l'action corrective des voies lymphatiques.

Cette phase de parathyroïdation, suivant l'expression de Renault, peut être précédée d'une période d'hyperthyroïdation.

Gauthier de Charolles résume d'une façon un peu différente la théorie de la dysthyroïdation : pour lui la glande sécrète, à côté de l'iodothyrine normale, une iodothyrine anormale qui modifie profondément le mouvement les échanges intra-organiques.

g) Si cette théorie est vraie, a-t-on dit, le suc thyroïdien des Basedowiens devrait être plus toxique que celui des sujets normaux ; or les injections de ce liquide faites par Hutchinson (d'Edimbourg), Soupault, ont au contraire, montré qu'il semblait moins toxique que le liquide thyroïdien normal.

Le professeur Poëssler de Leipzig a dernièrement étudié cette question et voici le résumé de son travail :

A Soupault qui concluait en 1897 que la dose mortelle de goitre desséché d'un Basedowien était pour un cobaye de 1 gramme 50, tandis que 1 gr. de glande thyroïde normale atteignait ce résultat, Poëssler objecte que la dessiccation prolongée a pu rendre inoffensif le poison thyroïdien, que, d'autre part, l'action du suc thyroïdien est variable suivant les époques de la maladie, et que si l'on a choisi une période de rémission pour opérer, ce suc pouvait ne pas contenir de toxines.

Par contre il cite les résultats de Boinet (1899) qui a séché le goitre Basedowien, pulvérisé et injecté à des cobayes qui moururent de cachexie, tandis que les cobayes témoins injectés d'une même quantité de corps thyroïde normal survécurent.

Voici enfin les expériences de l'auteur :

Grâce au professeur Perthes, il a pu utiliser un goitre Basedowien, extirpé au moment d'accidents aigus. L'opéré mourut quatre heures après l'opération d'accidents indéterminés. La partie du goitre extirpé pesait 200 grammes et n'était pas très vasculaire ; il ne contenait pas de kyste colloïdal. Pour éviter les objections faites à Boinet et Soupault, Poëssler utilisa la glande fraîche et, comme critérium de l'action, choisit uniquement le pouls.

L'organe, recueilli aseptiquement, fut émulsionné avec une solution salée, puis filtré et injecté dans une grosse veine de lapins et de chiens, un manomètre à

mercure ayant été fixé précédemment à la carotide ou à la fémorale.

L'injection intraveineuse d'une quantité notable de suc thyroïdien ne produisit aucune altération du pouls. On pouvait conclure que le suc Basedowien n'avait aucune action accélératrice.

A cela on peut répondre avec Poëssler que l'action du goitre humain a peu d'effet sur le lapin et le chien, ce qui n'est pas probable, surtout pour le chien qui peut, spontanément, être atteint du goitre Basedowien.

On peut supposer qu'il y a une action latente pour l'empoisonnement par le suc Basedowien et que, par conséquent, l'accélération du pouls n'a pas pu se montrer immédiatement.

Ou bien que le poison seul est insuffisant et qu'il faut ajouter certaines dispositions, par exemple une excitabilité nerveuse.

Enfin il faut admettre que le suc Basedowien ne détermine les phénomènes qu'à la longue, de même que le suc thyroïdien normal ne donne le thyroïdisme qu'à la longue.

De ces expériences, comme le dit Poëssler, il résulte que le suc Basedowien n'a aucune action immédiate et directe sur la circulation, comme agirait par exemple une ptomaïne, mais elles ne permettent de conclure en rien contre la théorie thyroïdienne du goître exophtalmique.

L'auteur est, du reste, partisan convaincu de la théorie thyroïdienne.

Telle est la théorie classique qui gagne chaque jour du terrain et tend à être universellement admise.

Nous ne saurions cependant terminer cet exposé sans attirer l'attention sur les rapports étroits et le rôle de suppléance possible des parathyroïdes, sur la relation fonctionnelle entre la glande thyroïde et le thymus.

Les glandules parathyroïdes, signalées par Sandstromme en 1880, sont de petits organes de la grosseur d'un grain de blé disposés par paire de chaque côté de la trachée (au nombre de 4 ou 6). Les parathyroïdes externes (ou glandules thymiques de Prenant) sont situées à la face postérieure des lobes thyroïdiens, près du pôle inférieur. Les parathyroïdes internes (ou glandules thyroïdes de Prenant) sont accolées au lobe thyroïdien, au voisinage de la trachée. Actuellement aucune caractéristique essentielle, au point de vue structural, ne différencie absolument les éléments de la thyroïde de ceux des parathyroïdes (1).

Néanmoins Moussu, en 1897, tenta de montrer que les fonctions parathyroïdiennes et thyroïdiennes, sont distinctes, en s'appuyant sur les résultats différents de l'expérimentation : l'ablation de la thyroïde déter-

(1) Gley, Jacobi, Kohn, attribuent aux glandules une origine autonome et une évolution propre. Ce n'est pas l'avis de Kishi, Saint-Vincent et Jolly qui ont vu des parathyroïdes évoluer vers le type de la vésicule thyroïdienne adulte.

mine des accidents semblables au myxœdème; l'ablation des parathyroïdes détermine la mort au milieu d'accidents aigus où domine la tétanie. —

Etablissant une analogie entre les troubles consécutifs à la parathyroïdectomie et ceux du goitre exophtalmique, Moussu conclut que la maladie de Basedow relève de l'insuffisance parathyroïdienne alors que le myxœdème relève de l'insuffisance thyroïdienne. L'opothérapie parathyroïdienne lui a du reste donné une amélioration dans un cas typique de maladie de Basedow (1).

La conception de Moussu est combattue par Gley, Lussana (1901) qui déclarent que l'opothérapie parathyroïdienne modifie aussi bien le syndrôme thyréoprive que le syndrôme parathyréoprive. Pour Gley, le goitre exophtalmique est lié « à une altération de l'appareil thyroïdien *intéressant d'abord les parathyroïdes:* les expériences de Walter Edwards paraissent démontrer qu'après extirpation de ces glandules, le corps thyroïde augmente de volume, par suite du développement des vaisseaux et du tissu conjonctif, mais que la substance

(1) A une malade atteinte de maladie de Basedow, Moussu donna huit parathyroïdes de cheval à manger tous les jours, pendant 10 jours, puis il la laissa reposer pour reprendre le traitement au bout de 40 jours; le tremblement, les palpitations, l'hyperexcitabilité générale disparurent, l'exophtalmie diminua, la tachycardie tomba de 100,110 pulsations à 88,92. La médication ayant été interrompue pendant 6 semaines, les accidents reparurent, ils s'atténuèrent de nouveau par la reprise du traitement.

colloïde diminue dans les vésicules; cette diminution s'accompagne de l'abaissement du taux de l'iode dans la glande thyroïde ». Celle-ci est alors inapte à neutraliser un certain nombre de toxines qui sont rejetées dans l'organisme (1).

A l'appui de cette conception, nous signalerons le cas publié en 1908 par Stumme (de la clinique d'Hochnegg) : ayant pratiqué la thyroïdectomie partielle d'un goitre Basedowien, il trouva à la partie supérieure de la pièce une parathyroïde « en état de dégénérescence tuberculeuse ».

Quant au thymus il est le plus souvent en état de reviviscence : il acquiert un volume parfois assez considérable, revenant à la structure de l'organe actif, comme chez le nouveau-né.

« Griecke a montré qu'à l'autopsie de sujets ayant succombé à la maladie de Basedow, on trouvait de 50 pour cent de persistance du thymus. Capelle (assistant de Garré) en dépouillant les procès-verbaux de 56 autopsies de Basedowiens, a noté 43 fois la persistance d'un thymus hypertrophié, soit dans 77 pour 100 des cas. Fait encore plus remarquable : sur ces 56 morts, 24 sont, sinon attribuables, du moins consécutives à

(1) Ainsi que le dit Jeandelize, glandes et glandules représentent des organes différents, mais fonctionnellement associés, ce qui explique qu'après l'ablation de la thyroïde, on ait pu noter parfois des accidents aigus rappelant la tétanie, et, après l'ablation des parathyroïdes, des accidents chroniques rappelant le myxœdème.

une strumectomie et dans 21 de ces cas sur 24, c'est-à-dire dans 87 fois sur 100, on a noté une hyperplasie du thymus » Garré.

Mais quelle relation établir entre ces deux affections. — Maladie de Basedow et hyperplasie (ou persistance) du thymus? (1). — Avec Garré, nous conclurons que « les données obscures que nous possédons actuellement sur la physiologie du thymus, ne nous permettent pas de répondre à cette question. Il faut attendre le résultat des recherches ultérieures qui pourront être entreprises dans cette direction. »

(1) « N'existe-t-il pas une synergie entre ces deux glandes? On peut admettre que le thymus supplée la thyroïde. La présence de thyroïdine dans le thymus (Baumann) donne un certain poids à cette idée. Mais alors pourquoi se développe-t-il dans le cas de goitre exophtalmique où la fonction thyroïdienne est exagérée? C'est qu'alors la sécrétion thyroïdienne est viciée et qu'il en résulte une insuffisance relative que le thymus neutralise. Remarquons, d'ailleurs, que cette idée trouve son appui dans les cas où la médication thyroïdienne a, contrairement à toute prévision, amélioré le goitre exophtalmique. » Roger.

CHAPITRE III

I. — Variétés de Goîtres Basedowiens et Basedowifiés

Dans l'état actuel de la science, il semble rationnel de distinguer quatre classes de faits :

a) La maladie de Basedow proprement dite ;
b) Le Goître Basedowifié ;
c) Le Syndrôme Basedowien fruste ;
d) Les Syndrômes Basedowiformes.

Maladie de Basedow proprement dite.

Elle survient plus fréquemment chez la femme (1), pendant la période active de la vie génitale, à l'occa-

(1) La prédisposition du sexe féminin est due aux fréquences des poussées congestives ou toxi-infectieuses qui se produisent sur l'appareil thyroïdien de la femme à chaque étape de la vie sexuelle.

Fréquence : d'après le sexe : 7 hommes pour 43 femmes (dont un enfant de 10 ans), d'après la statistique personnelle de Riedel, avec maximum de 20 à 30 ans.

Total : 43 Basedowiens sur 580 goitreux d'après la statistique personnelle de Riedel. Environ 7 0/0 ; — 315 Basedowiens sur 3.400 goitreux d'après la statistique personnelle de Kocher. Environ 7 0/0.

sion d'une perturbation générale de l'organisme, parfois à la suite d'une infection aiguë (1) (rhumatisme, fièvre typhoïde, influenza, angine) à tel point que certains auteurs l'ont considérée dans ces cas comme une thyroïdite aiguë et traitée comme telle par la médication salicylée avec, du reste, quelques succès.

L'hérédité similaire est rare, bien que la maladie ait parfois été constatée chez la mère ou d'autres membres de la famille; le plus souvent il s'agit d'hérédité névropathique (2).

Survenant parfois brusquement, souvent d'une façon assez rapide, les symptômes s'additionnant alors les uns aux autres à des intervalles plus ou moins longs, la maladie de Basedow est caractérisée par « gros cœur, gros cou, gros yeux. » (Peter)

Tachycardie. — C'est, en général, le symptôme du début; c'est aussi le plus constant. Le malade

(1) Infection thyroïdienne et goitre exophtalmique. Gilbert et Castaigne (Société de biologie, 3 juin 1899).

(2) L'observation d'Oesteneicher, rapportée par Déjerine dans sa thèse d'agrégation, est classique: « Une mère hystérique engendre 10 enfants, 4 fils et 6 filles; sur ces 10 enfants, nerveux ou hystériques pour la plupart, 8 ont présenté les symptômes de la maladie de Graves. Une de ces filles, atteinte de goitre exophtalmique, est elle-même la grand'mère de 4 petites-filles dont 3 sont atteintes de maladie de Basedow, et la quatrième est hystérique. Enfin, un des enfants, indemne, engendre un fils épileptique. » Rien ne démontre mieux que ce fait les relations qui unissent la maladie de Basedow aux différentes névroses. Il n'est, pour ainsi dire, aucun sujet atteint de goitre exophtalmique qui n'ait une tare nerveuse. L'hystérie, l'épilepsie, la chorée, les psychoses figurent habituellement chez les ascendants des Basedowiens.

accuse d'abord des palpitations sous forme de véritables accès avec bouffées de chaleur. Elles correspondent à une accélération des battements cardiaques; de 110, 130 au repos, les pulsations peuvent atteindre 200 à 220 sous l'influence d'une excitation, en particulier au réveil. A la longue, la tachycardie peut s'accompagner d'arythmie, de phénomènes angineux, de véritables accidents asystoliques. Le cœur présente alors de l'hypertrophie et de la dilatation de ses cavités, avec souffles d'abord inorganiques puis orificiels.

Tout le système vasculaire participe du reste à cet éréthisme cardiaque. Si les artères du cou sont particulièrement animées de vigoureuses pulsations, des battements excessifs peuvent aussi être perçus jusque dans l'abdomen et l'épigastre. On entend au stéthoscope des souffles à la hauteur des carotides largement dilatées, de même au niveau des jugulaires saillantes et gonflées (souffles continus à renforcement systolique) et pourtant la tension artérielle n'est pas augmentée, le pouls radial reste faible.

Goitre. — Il se produit parfois sous les yeux de l'entourage (apoplexie thyroïdienne) mais, le plus souvent, son développement se fait par poussées, coïncidant avec une exarcerbation des troubles cardio-vasculaires. — C'est généralement un petit goitre, régulier, bilatéral (bien que l'hypertrophie droite, soit, le plus souvent, première et plus importante) donnant l'impression d'un élargissement de la base du cou, plutôt que d'une tumeur vraie. De consistance molle au

début, il devient, à mesure qu'il grossit, plus tendu comme injecté, mais uniformément ferme, élastique sans noyaux durs.

Il est très vasculaire et c'est là le caractère le plus frappant : pulsatile, au point de faire croire à un anévrisme, partiellement réductible à la pression, il est animé de mouvements d'expansion à chaque systole; la palpation peut même y déceler un véritable thrill. Il est le siège de souffles à renforcement systolique, ce qui, d'après Guttmann, doit être considéré comme caractéristique de la maladie de Basedow. Des souffles analogues se perçoivent constamment au niveau des artères thyroïdiennes inférieures et surtout supérieures.

Etant à la merci du flux sanguin, le volume du goître peut donc varier à la moindre congestion due à un effort, une émotion, une époque menstruelle, etc.

Les troubles de compression récurrentielle ou trachéale sont rares; lorsque ces derniers existent, il faut toujours songer à l'hypertrophie thymique souvent plus prononcée que l'hypertrophie thyroïdienne.

Exophtalmie. — Moins constante, elle est plus frappante que les symptômes précédents. A mesure que les globes oculaires deviennent saillants, le regard est plus brillant, plus fixe; le visage prend une expression tragique. La prostrusion du globe oculaire s'accompagne de troubles fonctionnels parmi lesquels le principal est le larmoiement (Berger) avec toutes ses conséquences. Elle s'accompagne aussi, habituellement, du signe de Graëfe, caractérisé par le défaut de

synergie des mouvements de la paupière et du globe oculaire. Bientôt les yeux restent constamment entr'ouverts, même pendant le sommeil (signe de Stellwag).

La difficulté de la convergence des yeux (signe de Moëbius), le nystagmus et les paralysies des muscles moteurs de l'œil ont été notés assez fréquemment.

Tremblement — Par sa fréquence, il ferait partie, pour Renaut, du quadrige Basedowien. Tantôt partiel, plus souvent généralisé, il est plus accentué au tronc, à la tête et surtout aux mains. Il est fait « d'oscillations brèves, menues, régulières ». (Charcot)

Nous n'insisterons pas sur la série des troubles sensitifs (névralgies) ou moteurs (attaques épileptiformes, paralysies) qui viennent fréquemment compliquer le syndrôme.

Plus caractéristiques sont les troubles psychiques, et en particulier l'état du caractère qui fait du Basedowien, un véritable infirme; il est d'humeur fantasque, incapable de s'adonner à une occupation, indifférent à ses parents: en un mot la vie est impossible pour lui et par lui. Toutes les grandes fonctions sont, du reste, troublées, les fonctions gastro-intestinales (la diarrhée est un phénomène fréquent, entraînant un amaigrissement souvent très prononcé) et surtout les fonctions génitales: chez l'homme l'impuissance est habituelle, chez la femme l'aménorrhée est la règle, avec aggravation de tous les signes au moment de la menstruation, durant la grossesse, l'accouchement.

Fréquence des Symptômes (*Schultze assistant de Riedel*).

Goitre	100 %
Tachycardie	94 —
Palpitations	94 —
Exophtalmie	92 —
Troubles psychiques	68 —
Tremblements	66 —
Céphalée	52 —
Insomnie	40 —
Sueurs	36 —
Amaigrissement	30 —
Signe de Graëffe	30 —
Vomissements et diarrhée	30 —
Signe de Stellwag	22 %
Larmoiement	18 —
Alopécie	18 —
Signe de Stellwag	22 %
Epistaxis	14 —
Polyphagie	14 —
Polydypsie	12 —
Photophobie	12 —
Œdèmes	12 —
Bouffées de chaleur	10 —
Chute des ongles	8 —
Clignotements	6 —
Pigmentation de la peau	6 —

Goitre Basedowifié.

C'est cette forme de la maladie étudiée par Lavesnes, Gautier de Charolles, Brühl, Duhamel, que l'on a désigné sous le nom de faux goitre exophtalmique. Ce qui le caractérise, c'est l'apparition des symptômes cardinaux de la maladie de Basedow (tachycardie, exophtalmie, tremblements) au cours de l'évolution

d'un goitre simple (1), souvent très ancien: on les a vus également compliquer une tuberculose (2), une syphilis (3), un cancer thyroïdien: c'est dire que le goitre Basedowifié se rencontre souvent chez des gens plus âgés, car les symptômes Basedowiens apparaissent parfois très longtemps après le début du goitre, jusque 23 et 25 ans après, dans les observations de Duhamel.

Si, dans la forme précédente, le syndrôme Basedowien est survenu d'une façon rapide, ici il s'installe plus ou moins lentement, apparaissant le plus souvent après un surmenage, parfois accidentellement, à l'occasion d'une émotion ou d'une poussée congestive thyroïdienne provoquée par la menstruation, grossesse, accouchement, ménopause, un effort, trauma, etc.

La tachycardie est souvent le premier symptôme, le cœur palpite, les vaisseaux de la face et du cou se gonflent et deviennent turgides, le regard devient brillant et fixe; paraissent également les tremblements, l'impatience du caractère, la dépression mentale, les

(1) « Le goitre préexistant, dit Gauthier de Genève, constitue un réservoir de substance thyroïdienne inerte en temps ordinaire; survienne une occasion, elle devient toxique et passe en excès dans l'organisme. Le goitre simple est transformé en goitre exophtalmique. » Le syndrôme Basedowien est peu à peu réalisé par la mise en circulation de produits thyroïdiens anormaux et trop abondants.

(2) Goitre exophtalmique d'origine tuberculeuse. Joseph Dumas. Thèse de Lyon, janvier 1907.

(3) Goitre exophtalmique d'origine syphilitique: Penzold Münich méd. Wochenschr, 29 janvier 1907, (3 cas); Abrahams (Philad. méd. Journal, 9 février 1901, (3 cas).

idées sombres; on peut enfin voir des poussées fébriles, «les crises de diarrhée, une albuminurie passagère; «d'une façon générale la tachycardie et les phénomènes psychiques sont assez intenses, l'exophtalmie peu marquée.

Pour Pierre Marie, « un des symptômes majeurs «dans le goitre Basedowfié est une dyspnée plus ou moins continue avec paroxysmes d'une intensité souvent effrayante, survenant soit spontanément, soit à la suite du travail musculaire, même léger, se montrant particulièrement la nuit, et probablement sous l'influence de la position horizontale. » Cette dyspnée s'explique très bien par la poussée congestive subie par le goitre (1) lui-même ordinairement plus volumineux «que le goitre Basedowien.

Le goitre peut présenter toutes les variétés, mou «ou tendu, dans le cas de goitre charnu lobaire; fluctuant dans les kystes, induré dans les goitres fibreux. D'une façon générale, le goitre est plus volumineux, fréquemment localisé à un lobe avec possibilité de petits noyaux dans le lobe opposé, moins vasculaire, moins expansif que dans la maladie de Basedow. Peu à peu, du reste, il se transformera, deviendra dur, tur-

(1) « Dans 19 cas où le goitre préexistait au Basedowisme, «dit Schulze, presque tous les malades m'affirmèrent que le goitre se mit à grossir lorsqu'apparurent les symptômes Basedowiens. »

Tous ces symptômes sont le plus souvent constants et progressent. Ils peuvent cependant rétrocéder et Gauthier (de Genève) en a rapporté 3 cas au dernier Congrès de Paris.

gescent, palpitant sous la main de l'Observateur; ses indurations et bosselures pourront être masquées: insensiblement il aura pris, de la sorte, l'aspect du goitre Basedowien vasculaire.

Il est encore un point sur lequel a insisté Pierre Marie: « C'est une sialorrhée vraiment extraordinaire, obligeant le malade à cracher dans une cuvette, une ou deux douzaines de mouchoirs ne pouvant suffire à recueillir le mucus excrété (s'agit-il réellement de salive ou bien d'une sorte de flux trachéo-bronchique? Je ne saurais l'affirmer, une de mes malades rendait ce mucus surtout après des quintes de toux, très violentes, très fatigantes et très fréquentes. »

Formes frustes de la maladie de Basedow.

Elles ont été étudiées par Pierre Marie. En pareil cas la tachycardie est constante et constitue la seule vraie caractéristique. « C'est, du reste, comme le dit Germain Sée, la condition nécessaire et suffisante de Basedow. » Il y a quelques tremblements, un certain éclat du regard; quant à l'hypertrophie thyroïdienne, elle est plus souvent légère et il faut un examen minutieux pour la déceler. Cette tachycardie ne rappelle-t-elle pas celle que l'on rencontre si fréquemment au cours du goitre banal.

Ces cardiopathies thyréopathiques, dues à l'action toxique des sécrétions de la glande dégénérée ont, du reste, été bien différenciées, par les Allemands, des cardiopathies pneumiques résultant d'une action mécanique par le corps thyroïde hypertrophié. C'est le

cœur thyréotoxique (le véritable « Kropfherz » ou cœur goitreux de Rose) qui se caractérise par une légère tachycardie, un amoindrissement assez marqué de la tonicité du pouls, souvent par une hypertrophie plus ou moins accentuée du ventricule gauche. Ces malades présentent, en outre, de l'hyperhydrose, du tremblement, du dermographisme, l'œil est brillant sans être saillant.

Ces accidents cardiaques du goitreux banal n'évoquent-ils pas l'image de ceux qui participent au syndrôme de Basedow? Dans ces deux séries morbides, ce sont les mêmes palpitations, les mêmes crises à forme angineuse; la même tachycardie et aussi la dilatation, la possibilité de crises d'asystolie.

L'hypertrophie thyroïdienne n'existe-t-elle pas, ou mieux n'est-elle pas apparente? C'est un Basedow fruste.

Existe-t-elle? C'est un goitre qui se Basedowifie et il n'y a, en somme qu'une différence de degré entre le cœur goitreux le plus bénin et le goitre Basedowifié le plus complet.

C'est par la pathogénie que s'établit le lien entre le syndrôme du cœur goitreux et le syndrôme de Basedow : cette même famille de faits est évidemment unie par le même déterminisme pathogénique, l'intoxication du myocarde par les produits thyroïdiens et nous ne voulons comme preuve de cette hyperthyroïdation dans le premier cas, que les succès (disparition des phénomènes cardiaques) obtenus à la suite de la thyroïdectomie, elle-même suivie fréquemment de légers accidents toxiques de thyroïdisme.

Syndrômes Basedowiformes

Le nom de syndrômes Basedowiformes doit être réservé à ces cas que Dourdoufi, Gauthier (de Charolles) appellent goitres exophtalmiques réflexes. Il est facile de se rendre compte, si l'on étudie de près les diverses observations publiées sous cette appellation, que le syndrôme s'y est rarement montré avec ses caractères cliniques essentiels; il s'agit de ces cas, dans lesquels l'affection est sous la dépendance de lésions nasales, de troubles intestinaux (ptoses), de troubles utéro-ovariens. Leur signe caractéristique est de disparaître à la suite du traitement médical ou chirurgical approprié (suppression d'un fibrome, d'un kyste de l'ovaire, etc— opothérapie).

Diagnostic de ces variétés

Les syndrômes Basedowiformes étant éliminés de notre étude, les formes frustes appartenant au cadre de la maladie de Basedow, il reste à distinguer le goitre Basedowien du goitre Basedowifié. C'est évidemment facile si l'on assiste au début de l'affection, à la transformation du goitre simple, ou bien si le malade nous affirme que la tumeur thyroïdienne a précédé de plusieurs années les autres symptômes; mais en pratique, c'est ordinairement chose plus difficile à établir.

Les renseignements tirés de l'âge du sujet, du mode d'apparition et d'association des symptômes Basedo-

wiens, la dyspnée, la sialorrhée manquent trop souvent de précision; la tumeur thyroïdienne elle-même perd ses caractères propres, et (c'est un point sur lequel a insisté Kocher), il arrive une époque où, participant à l'éréthisme général le goitre devient vasculaire (pulsatile, siège de souffles, etc.); à partir de ce moment, il n'y a plus de goitre primitif ou secondaire.

Mode d'intervention dans le goitre Basedowifié et Basedowien

Cette distinction souvent si subtile au point de vue clinique entre le goitre Basedowifié et Basedowien, était pourtant précisée au point de vue opératoire par Tillaux, à la Société de Chirurgie, en 1897.

« J'admets, disait-il, deux variétés de goitre exophtalmique :

Une première variété est celle que j'appellerai goitres exophtalmiques chirurgicaux. Elle est caractérisée par la présence d'une tumeur développée au sein du tissu thyroïdien et s'en entoure (1)——

(1) « —Ces goitres chirurgicaux, continuait-il, donnent souvent naissance à une dyspnée très grande, et cette dyspnée est le symptôme dominant. J'ai opéré à l'Hôtel-Dieu, une femme du service de M. Potain, qui avait une de ces variétés de goitre exophtalmique. Chez elle les accidents étaient provoqués par une tumeur développée dans le lobe droit; j'enlevai cette tumeur et la femme resta guérie pendant trois ans. Je vais la réopérer ces jours-ci, car une nouvelle tumeur s'est dévelop-

Mais n'allez pas opérer sans avoir soigneusement examiné votre malade, sans avoir constaté l'existence d'une tumeur limitée, isolable dans la glande thyroïde, sans vous être enquis si, depuis de longues années et avant la tuméfaction thyroïdienne il n'existait point de palpitations ou de troubles oculaires, car ces cas-là d'hypertrophie diffuse, à phénomènes cardiaques prédominants, ressortissent exclusivement de la thérapeutique médicale. » (1)

La première variété, que Tillaux appelle (Goitre exophtalmique chirurgical), à laquelle il réserve le bénéfice d'une intervention thyroïdienne, c'est précisément là le goitre Basedowifié, goitre suivi et non accompagné ou précédé du syndrôme Basedowien, gros goitre primitivement simple avec des accidents dyspnéïques de compression trachéale ou récurrentielle.

Mais, d'une part, cette intervention thyroïdienne intraglandulaire, (cette énucléation, disons le mot) ne

pée dans le lobe gauche et reproduit la même série d'accidents. Or, chez cette femme, je n'ai pas eu et n'aurai pas d'accidents de myxœdème, car j'enlèverai simplement une tumeur autour de laquelle le tissu thyroïdien est étalé, refoulé et conserve ses propriétés de tissu.

Le tissu thyroïdien sera respecté et aucune complication, en pareil cas, n'est à redouter. Voilà le type de goitre exophtalmique qu'il faut opérer... »

(1) Picqué s'associait pleinement à cette conception : « Il est certain, disait-il à la même séance, qu'il est des goitres auxquels le chirurgien ne doit pas toucher, parce que l'élément thyroïdien est secondaire et qu'il s'agit surtout d'une affection médicale. »

peut convenir qu'à un goitre nodulaire. Or, le syndrôme Basedowien ne peut-il compliquer toutes les variétés, depuis le simple goitre parenchymateux jusqu'au cancer thyroïdien?

D'autre part, Tillaux a l'heureuse chance d'opérer un goitre qui s'accompagne déjà de légers symptômes de Basedow, mais qui n'est pas encore Basedowifié en tant que goitre, qui n'est pas vasculaire.

Par contre, Schwartz nous en donne un exemple frappant à la même séance de la société de Chirurgie.

« Le goitre est nettement glandulaire. Ce qui me frappe surtout durant l'intervention, c'est l'abondante hémorragie provoquée par l'énucléation; il m'est impossible de l'arrêter, malgré des pinces nombreuses, malgré le tamponnement..... Pendant les trois premiers jours qui suivent l'opération, l'opérée est prise de crises cardiaques excessivement pénibles; il existait une véritable ataxie du cœur, des crises de suffocation. »

Or, ces hémorragies graves, ces accidents toxiques relatés « (véritable toxémie) », suivant l'expression de Poncet, deviennent de plus en plus redoutables à mesure que le goitre se vascularise, que l'éponge thyroïdienne se gorge de poisons, et Tuffier, le même jour, insistait déjà sur ce fait : « Qu'il faut tout mettre en œuvre pour éviter l'écoulement du suc thyroïdien dans la plaie, cause de l'empoisonnement aigu post-opératoire. »

Aussi, tout en reconnaissant la possibilité de traiter

certains goitres (au début de leur Basedowification) comme des tumeurs « limitées, isolables » (Tillaux) dans la glande, considérons-nous avec Kocher, comme dangereux, d'une façon générale, de différencier le vrai et le faux Basedow, au point de vue opératoire. Si, d'après les statistiques de Kocher et Riedel, il y a un peu moins des deux tiers de goitres Basedowifiés pour un tiers de goitres Basedowiens, tous sont des goitres vasculaires et comme tels passibles du même traitement thyroïdien, la thyroïdectomie extra-capsulaire.

Mais nous abordons la seconde variété que Tillaux considère comme goitres exophtalmiques médicaux :

C'est le goitre Basedowien primitif, qu'il caractérise parfaitement par « une hypertrophie diffuse de la glande, précédée de palpitations et troubles oculaires, avec phénomènes cardiaques prédominants ». C'est à cette opinion, également émise par Buschan et Mannheim : « que tous les cas guéris sont des goitres Basedowifiés » que répondra la suite de cette thèse? Puisse-t-elle suffisamment prouver que cette « hypertrophie diffuse » est parfaitement justiciable de la thyroïdectomie, dans les conditions que nous allons indiquer. Puissent les malades, si souvent condamnés par le médecin, repoussés par le chirurgien, entendre assez tôt notre appel.

II. — Indications opératiores

Au 34e Congrès allemand de Chirurgie, Kocher s'exprimait ainsi : « Je suis d'avis qu'on peut avoir des

guérisons véritables par le traitement chirurgical et non par le traitement interne. » et il continuait : « C'est dans les cas récents que sont obtenus les meilleurs résultats; les cas de mort sont dus aux opérations tardives; je fais donc appel aux médecins pour nous envoyer les Basedowiens de bonne heure, et non les cas vieux et avancés. »

D'accord avec tous les chirurgiens, il conseille du reste formellement de n'opérer qu'après échec de la médication interne, à condition qu'elle ne soit pas trop prolongée : « Ce serait, dit Schultze, (assistant de Riedel) aggraver singulièrement le pronostic opératoire, lequel dépend essentiellement de la durée et de l'intensité de la maladie. »

C'est assez dire que l'opération ne doit être tentée que lorsque le malade se trouve dans un état de santé satisfaisant.

L'amélioration des résultats tient, en effet, à ce que l'expérience a appris à choisir les cas et à proportionner l'acte opératoire à la résistance des malades, le facteur important pour la réussite étant le degré de l'affection au moment de l'opération. Aussi Kocher relève-t-il l'opinion de Péan qui, fort de sa virtuosité chirurgicale, croyait pouvoir affirmer que l'opération était sans danger; cela n'est vrai que pour les cas légers.

Avant d'intervenir, il faut donc faire un examen complet du malade, éliminer les cas qui ne peuvent tirer un profit suffisant pour le risque couru, choisir

pour les autres le moment favorable : on s'acheminera de la sorte vers la statistique vierge de tout accident grave ou décès, comme celle présentée dernièrement par Kocher.

Au point de vue opératoire, nous pouvons ranger les Basedowiens en trois classes : cas légers, cas moyens, cas graves.

Cas légers ou au début. — Les cas légers ou au début, ceux pour lesquels on a toujours trop tendance à temporiser, ne présentent aucune contre indication. Il ne faut pas se laisser abuser par l'amélioration plus ou moins constante du syndrôme nerveux par le traitement médical, si les symptômes vasculaires persistent du côté du goitre. C'est à lui qu'il faut s'attaquer, en ayant comme principe que plus l'opération aura été précoce, meilleurs seront les résultats, plus complète et plus rapide aussi la guérison.

Cas moyens. — Bertha, Witner (assistant de Krönlein) donne comme importante indication opératoire, la dyspnée : nous savons qu'elle est rare, ordinairement légère, quand elle existe (dix pour cent des cas d'après Kocher). Ces accidents dyspnéiques, qu'ils soient d'origine compressive trachéale ou récurrentielle, ou d'origine nerveuse (Schultze) seraient évidemment dans tous les cas, une indication absolue. Plusieurs chirurgiens, entre autres Schültz (assistant de Kummel) Rehn, prennent en considération l'état social du sujet : pour eux la diminution de capacité au

travail par le tremblement serait une pressante indication opératoire.

D'une façon générale, et sans distinction de classe, notre intervention sera nécessitée par la persistance du syndrôme plus ou moins complet.

Dans quelles conditions?

1°) On ne doit opérer aucun Basedowien en état d'excitation psychique, avec un pouls trop fréquent, à plus forte raison s'il y a des irrégularités du pouls, de l'anémie, des œdèmes malléolaires. Même après échec du traitement thyroïdien il faut une phase préparatoire à l'opération pour calmer le cœur et l'état mental (repos, alimentation appropriée, hygiène de la peau, phosphate de soude, arsenic, belladone) (Kocher).

2°) La pression sanguine doit être légèrement augmentée (19 cm Hg) et en rapport avec la tachycardie. En cas d'abaissement de la pression artérielle, il faut se méfier et préparer longuement le malade.

3°) On doit examiner attentivement le degré d'intoxication du malade, indiqué par l'insomnie, la diarrhée, les vomissements, les irrégularités du pouls, l'asthénie. Ces symptômes, surtout, en cas d'évolution rapide, commandent une opération peu étendue (Kocher).

4°) L'examen du sang doit être fait. Kocher a trouvé, dans la plupart des cas, une augmentation du nombre de lymphocytes et une diminution des polynucléai-

res, avec un chiffre de globules blancs normal ou au-dessous.

Si la lymphocytose n'est pas accentuée (sauf au début) la maladie est particulièrement grave (Kocher).

5° Curtis attache une grande importance à l'état des reins. Dans tous les cas, dit-il, qui se sont terminés par la mort, il a trouvé après l'opération, une certaine quantité d'albumine avec des cylindres granuleux. Le fait que dans les plus mauvais cas, les cylindres étaient granuleux, indique, pour cet auteur, qu'il y avait affection chronique du rein.

« De toute façon, conclut-il, il faut admettre que même la plus légère trace d'albumine dans les urines, doit faire craindre l'empoisonnement thyroïdien après l'opération ».

Si la diminution de la résistance électrique étudiée par Vigouroux présente peu d'intérêt au point de vue chirurgical, cela tient à son inconstance : elle varie en effet suivant trop de facteurs, et en particulier l'état de moiteur plus ou moins prononcé de la peau.

CAS GRAVES (Cas anciens, avancés ou d'allure rapide).

« Plus la maladie est aiguë et d'allure rapide, dit Rehn, plus elle est grave ». Ce sont ces cas rebelles à toute thérapeutique médicale, qui s'accompagnent de lésions viscérales, souvent irréparables, que la médecine nous abandonne sans scrupule. Ecoutons plutôt Pierre Marie : « J'ai vu mourir d'une mort misérable un

certain nombre de sujets atteints de maladie de Basedow ; en présence d'un malade de ce genre présentant des phénomènes graves, je n'hésiterai pas à conseiller une intervention chirurgicale. » De même, Ballet concluait, au Congrès de médecine : « Il est des formes à marche aiguë, à tendance fébrile, à symptomatologie particulièrement grave et qui aboutissent à une cachexie rapide. C'est ici que l'indication d'opérer après échec des médications habituelles, peut se poser ».

Ce sont justement ces cas qu'il faut refuser à l'intervention thyroïdienne, du moins immédiate, si nous ne voulons alourdir nos statistiques : il est trop tard pour opérer, car là il nous faut, non seulement compter avec le syndrôme Basedowien, mais avec la déchéance de l'organisme qui se manifeste par la cachexie, et surtout avec l'état du cœur.

« Le Basedowien meurt par le cœur » a dit Mœbius, « C'est l'état du cœur dit encore Schultze (assistant de Riedel) qui aggrave le pronostic ».

Kocher rejette l'opération quand il y a de la myocardite grave. Mayo observe que tous les cas de mort l'ont été chez des malades atteints de tachycardie avancée et c'est également le résultat des observations de tous les autres chirurgiens.

La cachexie trop avancée, l'asystolie menaçante sont donc des contre-indications formelles. Le malade n'est plus en état de subir une opération.

En ce cas, le traitement cytotoxique actuellement à

l'étude, a donné à Kocher des amélioration suffisantes pour qu'il tentât ensuite avec succès de petites opérations (ligature d'une artère). Il en est de même des Rayons X, auxquels Mayo soumit des Basedowiens avancés et chez qui il put voir la glande se réduire par sclérose.

Pour conclure, si nous exceptons les cas avancés, le malade doit être soumis à une première phase de médication interne, prolongée d'une façon raisonnée. Nous aurons l'occasion de revenir, dans un prochain chapitre, sur ce que doit être, à notre avis, cette médication.

Parfois des améliorations notables se produisent, voire même des guérisons contre-indiquant le traitement chirurgical. Plus souvent, en cas d'échec, d'amélioration trop légère ou passagère, le malade doit être confié au chirurgien, d'une façon précoce, sans attendre l'aggravation du syndrôme et en particulier l'altérationtion de la fibre cardiaque.

S'il est nécessaire de calmer le cœur et l'état mental, le chirurgien le soumettra à une deuxième phase préparatoire à l'intervention : « repos, alimentation appropriée, hygiène de la peau, phosphate de soude, arsenic et belladone ». (Kocher). Cette deuxième phase doit être prolongée en cas d'abaissement de la pression artérielle.

Le malade ainsi placé dans les meilleures conditions pour que l'opération soit simplifiée et en elle-même et dans ses suites, le chirurgien édifié sur le degré d'in-

toxication, l'état du sang, du cœur, du rein et du système nerveux, donnera à son intervention l'étendue désirable, éclairé qu'il sera sur la gravité de l'acte opératoire.

CHAPITRE IV

Caractères anatomiques du goître Basedowien

Nous n'envisageons que le goitre exophtalmique primitif, le corps thyroïde pouvant présenter toutes les altérations, quand le Basedowisme se greffe sur une tumeur préexistante.

S'il n'existe pas de lésions spécifiques et constantes, on doit cependant admettre que le goitre Basedowien répond à un type spécial.

Macroscopiquement. C'est un goitre *parenchymateux, diffus, charnu, vasculaire.* Les vaisseaux sont augmentés de volume et de nombre, à paroi friable et moins élastique. « L'adhérence à la capsule, l'induration des tissus environnants, sont les conséquences de l'infflammation chronique ». (Kocher).

A la coupe, les vaiseaux sont dilatés; le parenchyme dense avec quelques kystes çà et là.

Microscopiquement. Pour Renaut, « l'altération principale est une cirrhose hypertrophique », la proli-

fération épithéliale y est abondante avec formation de canaux glanduliformes ramifiés et de végétations papillaires. La substance colloïde normale, souvent diminuée, peut être remplacée par un produit incomplètement élaboré, non colorable par l'éosine « la thyromucoïne » (Renaut). Enfin, cet auteur a constaté l'effacement des voies lymphatiques intra-lobulaires, constant, d'après lui, dans cette forme de thyroïdite sclérreuse interstitielle. C'est là, dit-il, avec l'altération des produits sécrétés, l'élément essentiel du Basedowisme. Le poison passant directement dans la circulation veineuse, échappant à l'action « toxicophage » des globules blancs, va exercer ses effets sur le système nerveux et engendrer le syndrôme de Basedow.

Duval, qui a pratiqué l'examen histologique des trois goîtres Basedowiens que nous avons opérés, conclut à : *une hyperplasie pure et massive du parenchyme thyroïdien.*

Les cavités secrétantes sont augmentées de nombre et de volume ; étroitement serrées les unes contre les autres, elles sont allongées, tubuleuses, plus ou moins irrégulières ; certaines sont transformées en petits kystes dont la lumière est réduite par le développement de végétations épithéliales intrakystiques.

Le revêtement épithélial est formé de cellules cubiques hautes, bien colorées et pourvues d'un noyau riche en chromatine.

L'épithélium hyperplasié paraît être en suractivité fonctionnelle car si les cavités secrétantes contiennent

peu de substance colloïde, toutes en contiennent au moins des traces, les caractères du protoplasma et du noyau ne sont pas ceux des cellules au repos; il est donc rationnel d'admettre que la petite quantité de substance colloïde observée tient plus à la rapidité de sa résorption au fur et à mesure de son élaboration qu'à une réduction de sa production.

Dans les deux cas très avancés, il existe des nodules formés par des cavités secrétantes dont l'épithélium est constitué par des cellules extrêmement hypertrophiées et un noyau également très volumineux; ce sont de véritables nodules adénomateux.

Ces adénomes doivent être considérés comme un degré de plus de l'hyperplasie parenchymateuse, comme des portions en suractivité fonctionnelle.

On trouve également des follicules lymphatiques (cette néoformation lymphoïde pouvant ressortir d'un processus inflammatoire).

CHAPITRE V

Nécessité de l'intervention chirurgicale

Il nous faut passer en revue les divers traitements employés dans la maladie de Basedow, pour nous convaincre de leur insuffisance et de la nécessité d'une intervention thyroïdienne.

Nous ne nous arrêterons pas aux nombreuses préparations pharmaceutiques qui jouent actuellement un rôle effacé.

Nous signalerons simplement les méthodes opothérapiques :

Opothérapie hypophysaire, ovarienne, testiculaire, surrénale (qui nous semblent convenir aux syndrômes Basedowiformes, réflexes) ; opothérapie parathyroïdienne, condamnables comme irrationnelles et dangereuses ; opothérapie thymique, véritablement empirique et aux résultats douteux.

Beaucoup plus logique est le traitement sérothérapique.

Il peut être compris de deux façons : a) Méthode de Ballet et Enriquez. — C'est le sérum d'animaux en état d'hypothyroïdisation par ablation du corps thyroïde. Actuellement, la seule préparation utilisée est l'hématoéthyroïdine de Hallion (sang total de moutons éthyroïdés, additionné de glycérine) (1).

Les résultats obtenus sont inconstants ; l'on a rarement constaté de guérisons définitives, plus souvent des améliorations, parfois des échecs.

D'une façon générale, les résultats sont immédiats, mais éphémères, passagers, ne durant que pendant la période d'ingestion.

b) Méthode de Lépine. — C'est le sérum d'animaux immunisés par l'absorption de plus en plus grande de corps thyroïde. Cette méthode a surtout été mise en pratique en 1906, par Rogers et Beebe de New-York. Ils utilisaient le corps thyroïde humain dont l'extrait, injecté dans le péritoine du mouton ou du chien, devait rendre le sérum de ces animaux capable de neutraliser la toxine Basedowienne et de provoquer, par des réactions cytolytiques, une régression du corps thyroïde : ces auteurs accusent sur quatre-vingt-dix malades traités, 23 guérisons, 52 améliorations, 11 insuccès et 4 morts. — Kocher aurait également obtenu des résultats avec un sérum cytotoxique préparé à l'Institut bactériologique de Berne et rendu opérables des cas avancés.

(1) On l'utilise par ingestion, à raison de deux cuillerées à café par jour.

Si l'hématoéthyroïdine ne donne, le plus souvent, que des résultats insuffisants, ce dernier sérum est encore trop à l'étude pour pouvoir être apprécié.

Quant à la radiumthérapie et à la radiothérapie, ce sont encore des méthodes à l'essai. Elles n'auraient, du reste, été efficaces que dans la moitié des cas et encore n'auraient-elles agi, d'ordinaire, que sur la tachycardie et les troubles nerveux. Avec Mayo nous aurions la tentation de reconnaître leur indication dans les cas graves, non justiciables d'une intervention immédiate : dans ces cas, elles auraient donné à Mayo et Garré des améliorations par sclérose de la glande.

En somme, aucune de ces médications n'est spécifique, et les résultats en sont imparfaits. Force nous est donc de recourir habituellement au traitement chirurgical, après échec du traitement médical suffisamment prolongé, avons-nous dit !

Quel doit-il être ? Nous nous rallions pleinement aux conclusions de Ballet et Delherm :

« Calmer le système nerveux général par le repos, l'hydrothérapie, l'hygiène. Remédier aux inconvénients du vice de sécrétion par l'hématoéthyroïdine. Après échec, tenter encore la médication salicylée (salicylate de soude), cette préparation pharmaceutique ayant plusieurs succès à son actif (Babinski) ».

Heureux seront les Basedowiens qui pourront tirer un profit suffisant de ces médications pour éviter l'intervention : de toute façon, sagement conduit, le traitement aura été une excellente préparation à l'opération.

CHAPITRE VI

Choix de l'intervention thyroïdienne

Nous serons guidés dans le choix de l'intervention thyroïdienne par les quelques notions déjà acquises : pathogéniques, qui nous incitent à diminuer le plus possible le volume de la glande pour en restreindre le fonctionnement ; cliniques, qui nous donnent à combattre un goitre vasculaire ; anatomo-pathologiques qui nous le montrent diffus, charnu, adhérent à la capsule, avec des vaisseaux augmentés de volume, de nombre, à paroi friable, mince et peu élastique.

I. a) **Injections interstitielles** iodées ou d'éther iodoformé (Verneuil, Duguet, Terrillon, Sébileau, Pitres). Leur emploi doit être absolument rejeté. Ce sont des manœuvres très fréquemment inefficaces, aveugles, dangereuses, pouvant entraîner des accidents immé-

diats de thyroïdisme aigu, et tardifs de myxœdème par sclérose de la glande (1),

b) **Exothyropexie.**— C'est la luxation au-dehors de la glande thyroïdienne, préconisée en 1895 par Jabouiay et Poncet. « C'est, dit Kocher, une intervention à rejeter à cause de la durée des résultats opératoires; cette opération ne donne de résultat que par la diminution tardive du corps thyroïde, que l'on peut obtenir par d'autres moyens. » Cette mise à nu de la glande expose plus que tout autre procédé, à la possibilité de la mort subite, par suite de la pénétration, à doses massives, dans le torrent circulatoire, du produit de la glande altérée, (cas opéré par Poncet, à la Salpêtrière, en 1895).

Du reste, dans les observations de Bérard, nous ne voyons guère signalées que des améliorations, et dans les cas heureux, une notable proportion de récidives. Actuellement, même dans les goitres simples, nous ne reconnaissons une indication à l'exothyropexie que dans le goitre suffocant, pour dégager rapidement la trachée. Cette méthode est abandonnée de tous, de ses auteurs eux-mêmes.

II. — Ablation du goitre

I·)**Thyroïdectomie totale.** La thyroïdectomie totale, bien qu'étant l'opération idéale, est universellement

(1) Hémorragies veineuses (Duplay). Mort immédiate par congestion et suffocation (Bonnet, Schwalbe, etc.), suppuration de la glande (Luton). Et si, plus tard, on est amené à l'opération, il est extrêmement difficile de trouver un plan de clivage en dehors de la capsule, intimement liée aux organes voisins.

abandonnée depuis que les travaux de Reverdin ont montré que la suppression chirurgicale de tout le tissu thyroïdien entraînait à peu près sûrement le myxœdème opératoire (cachexie strumiprive de Kocher). Le cas publié en 1897 par Quénu (1) se laissant entraîner, par suite de l'hémorragie, à une thyroïdectomie totale, en est un nouvel exemple.

Il est absolument indispensable de réserver, de parti pris, une portion suffisante de tissu thyroïdien pour assurer, dans l'avenir, l'importante fonction de la glande. Cette opération étendue n'est justifiée qu'en cas de cancer thyroïdien Basedowifié (2).

2° **Enucléation** — Ce procédé, imaginé par Socin et qui consiste à séparer la tumeur du tissu thyroïdien, en la décollant avec le doigt, est également dénommé strumectomie, énucléation intra-glandulaire, par opposition à l'énucléation massive(thyroïdectomie sous-

(1) Observation de Quénu : « Le malade avait un goitre peu saillant, accompagné d'une dyspnée assez grande; la tumeur n'occupait que le lobe droit du corps thyroïde. Je me proposais d'enlever le lobe hypertrophié et de diviser l'isthme en plaçant une ligature dessus. Mais en divisant l'isthme, j'eus une hémorragie; je plaçais une ligature sur la surface saignante; elle coupa le tissu thyroïdien et l'hémorragie continua; en désespoir de cause, je fis la thyroïdectomie totale pour mettre fin à l'écoulement; 15 jours après, la malade présentait tous les symptômes de myxœdème. »

(2) La thyroïdectomie totale n'est, du reste, pas fatalement suivie de myxœdème : à Berne et à Vienne, la proportion des accidents consécutifs est de 70 pour 100, mais Socin n'en relève que 50 pour 100, et le comité de Londres, tablant sur 227 thyroïdectomies totales, 24 pour 100 seulement. (Lenormant).

capsulaire), pratiquée par Poncet dans les cas de goitres à noyaux multiples.

Cette méthode ne reconnaît pas ici son indication : si certains goitres nodulaires ou kystiques, au début de leur Basedowification, avant leur vascularisation, peuvent être justiciables, avec quelque danger, d'une énucléation, il n'en est plus de même du goitre Basedowien, qu'il soit primitif ou secondaire. L'hypertrophie diffuse, l'adhérence à la capsule, qui en sont les caractéristiques habituelles, nous disent assez que nous ne pouvons chercher un plan de clivage, ni en dedans, ni en dehors du tissu glandulaire. Le tissu thyroïdien, comme le dit Poncet, forme un bloc aussi peu susceptible d'être fragmenté que le parenchyme rénal ou hépatique. C'est donc courir au-devant de la difficulté et du danger : terrible hémorragie d'une part, dont on ne peut prévoir la conséquence, toxémie grave, d'autre part par écoulement du suc thyroïdien dans la plaie.

Or, comment mieux respecter le tissu glandulaire qu'en l'extirpant entouré de sa capsule. C'est la thyroïdectomie extra-capsulaire, que nous considérons ici comme un procédé d'une exécution plus facile, et d'une inocuité indubitablement plus grande.

3°) **Thyroïdectomie partielle et résection** — Elle est donc, en dernière analyse, le seul mode d'exérèse applicable au goitre exophtalmique. C'est, en effet, le procédé de choix recommandé par tous les chirurgiens partisans de l'intervention thyroïdienne. C'est une in-

tervention directe, simple, précise, bien réglée, dans laquelle aucun détail n'est laissé à l'aléa, qui permet, par une hémostase complète, de conduire toutes les manœuvres à blanc, en reconnaissant, chemin faisant, tous les organes à éviter; du reste, seule opération radicale, logique, seule possible dans le cas de goitre charnu, vasculaire.

A l'exemple de la majorité des chirurgiens, nous considérons comme suffisante l'extirpation du lobe thyroïdien le plus tuméfié, le plus vasculaire (ordinairement le droit). S'il est possible, sans difficulté, de décoller l'isthme, on l'enlèvera également en continuité avec le lobe extirpé.

Près des deux tiers de la glande seront de la sorte extraits sans qu'on ait touché au tissu thyroïdien proprement dit. « S'il reste encore la sécrétion d'une petite quantité de poison Basedowien, dit Mœbius, l'organisme peut en venir à bout. »

Riedel recommande des exérèses plus larges, des trois quarts de la glande environ, par résection de la moitié du lobe restant : il obtiendrait ainsi des résultats plus immédiats et plus complets : c'est chose possible, mais nous croyons prudent de nous limiter, dans la crainte de l'insuffisance thyroïdienne et de la difficulté de l'hémostase, persuadés d'autre part, que cette thyroïdectomie du plus gros lobe et de l'isthme est suffisante pour entraîner un résultat parfait.

Nous préférons, en cas de récidive, revenir à l'attaque du lobe restant, soit par résection, soit par ligature atrophiante.

Signalons que plusieurs auteurs ont combiné thyroïdectomie partielle et ligature atrophiante et, dans un récent travail, Landstromme considère que c'est l'excision unilatérale avec ligature d'une artère du côté opposé qui donne les meilleurs résultats. C'est peut-être se créer une nouvelle difficulté et prolonger inutilement l'opération.

III. **Ligatures atrophiantes.** — La ligature atrophiante d'une ou plusieurs artères pratiquée par Mikulicz, Massopust, Trendelenburg, Billroth, Rydigier, Wölfler, a été surtout défendue par Kocher, partisan des opérations bénignes et répétées.

S'il pratique d'emblée la thyroïdectomie dans les cas légers, il conseille, dans les cas un peu prononcés, la ligature préventive d'une, deux, trois artères en un ou plusieurs temps.

Sans parler du côté esthétique, nous doutons que nombre de malades acceptent ces opérations successives, d'autant plus répétées qu'elles sont moins complètes.

D'autre part, pour être parfaitement efficace, la ligature devrait porter dans une même séance sur les quatre artères. En effet, à la suite d'injections sur 9 sujets, Landströmme combattant les conclusions de Hyrtl, qui admet que les quatre artères sont terminales et ont un territoire isolé, conclut que les anastomoses sont normalement abondantes. Or, Kocher, ayant eu un cas de myxœdème après ligature des quatre vaisseaux (par sphacèle de la glande) conseille de

se limiter à trois artères, bien qu'il admette que des artères auxiliaires et, en particulier, la circulation collatérale par les rameaux anastomosés des artères voisines suffisent pour assurer la vitalité de la glande. Par suite de la persistance de ces anastomoses, des artères auxiliaires, de l'artère thyroïdienne restante, ce n'est là qu'une méthode insuffisante qui, sous des apparences de bénignité, est aussi grave et guère moins difficile que l'ablation de la glande, en somme demi-mesure qui ne donne que des résultats plus souvent incomplets : c'est ce qui l'a fait abandonner en faveur de la thyroïdectomie, et il est impossible de ne pas être frappé par l'abandon qu'en a fait Mickulicz, le promoteur de la méthode qui considère « la ligature de plusieurs artères comme une opération plus difficile et plus dangereuse que la thyroïdectomie. »

Cette opinion est, du reste parfaitement en concordance avec les résultats obtenus, relatés dans la statistique de Rehn, 1900.

LIGATURE DES ARTÈRES

DÉSIGNATION DES CAS	NOMBRE	GUÉRIS	AMÉLIORÉS	NON GUÉRIS	MORT	BONS RÉSULTATS GUÉRIS OU AMÉLIORÉS	MAUVAIS RÉSULTATS non guéris ou mort.
Cas avaucés.....	10	3 30 ·/.	13 30 ·/.		4 40 ·/.	6 60 ·/.	4 40 ·/.
Cas moyens.....	4		4 100 ·/.			4 100 ·/.	
Cas non précisés.	6	2 33 ·.	3 50 ·/.	1 16.60 ./.		5 83 ·/.	1 16 60 ·/.
TOTAL...	20	5 25 ·/.	10 50 ./·	1 5 ·/.	4 20 ·/.	15 75 ·/.	5 25 ·/.

Si nous nous séparons quelque peu de Kocher en préférant, dans les cas moyens, pratiquer directement la thyroïdectomie, sans la faire précéder de ligature atrophiante, nous sommes parfaitement d'accord en admettant dans les cas avancés la nécessité de lier une, puis une deuxième artère thyroïdienne (de préférence les supérieures qui sont mieux accessibles et sans relation nerveuse importante). Ces ligatures successives (si possible, sous anesthésie locale) constituent, incontestablement, des opérations beaucoup moins graves que la thyroïdectomie partielle. Egalement en cas de récidive il peut être indiqué de tenter l'atrophie du lobe restant par une ligature jetée sur une, voire même les deux artères restantes.

Ligature de la thyroïdienne supérieure. — « Elle sera cherchée dans le triangle formé par la grande corne de l'os hyoïde en haut, par le bord externe de l'omo-hyoïdien et le bord interne du sterno-mastoïdien en bas, par une incision analogue à celle de la ligature de la carotide externe. A l'aide du guide fidèle et constant, la grande corne, on découvre la veine thyro-linguo-faciale ou ses éléments; dessous on voit l'origine de la carotide externe d'où naît la thyroïdienne supérieure pour devenir sous-hyoïdienne vers l'extrémité supérieure de la glande qu'elle dessert » (Farabeuf). Parfois, elle naît de la division ou même du tronc de la carotide primitive.

A cause de l'inflammation chronique des tissus en-

vironnant le goitre, nous préférons la recherche de la thyroïdienne supérieure à son origine (quitte à sectionner le tronc veineux thyro-linguo-facial) à sa recherche au point où elle aborde le pôle supérieur.

Ligature de la thyroïdienne inférieure (Reverdin).

Toujours plus difficile à découvrir et souvent plus grêle, elle peut-être recherchée soit immédiatement en dedans de la carotide, soit sur le bord interne du scalène antérieur au moment où le vaisseau d'abord vertical se recourbe pour devenir horizontal (Wôlfler, Reverdin). Le lieu d'élection est immédiatement en dedans du point où l'artère thyroïdienne croise la carotide primitive : les repères principaux sont le paquet vasculo-nerveux carotidien, le bord interne du scalène antérieur et le tubercule de Chassaignac (6e vertèbre cervicale) qui est à un travers de doigt au-dessus de l'artère cherchée (Farabeuf).

« Incision verticale de 8 à 10 centimètres de long du bord interne du stérno-mastoïdien (comme pour lier la carotide primitive) : ce muscle est récliné en dehors, puis on incise les aponévroses superficielle et moyenne (mobiliser ou couper le tendon intermédiaire de l'omo-hyoïdien) ; on récline en dedans les muscles sous-hyoïdiens. On arrive ainsi vers le lobe latéral qu'il faut rejeter en dedans ; pour y parvenir, il est souvent nécessaire de couper entre deux ligatures une veine thyroïdienne moyenne. En même temps un écarteur attire en dehors le paquet vasculo-nerveux caroti-

dien dans sa gaîne. Immédiatement en dedans de lui et en dehors du corps thyroïde, on va profondément sentir le rachis et le tubercule de Chaissagnac : l'artère thyroïdienne bat sur le plan osseux. Il faut se donner du jour et tâcher de voir les cordons nerveux (sympathique, récurrent) qui croisent l'artère. Placer le fil au ras de la carotide, loin de la glande et, par conséquent du récurrent. »

CHAPITRE VII

Résultats de la thyroïdectomie partielle

A. — Gravité opératoire et mortalité.

La thyroïdectomie partielle, bien que ne comportant aucune manœuvre spéciale est évidemment moins bénigne dans le goitre exophtalmique que dans le goitre simple. Et pourtant, si l'on prête quelque attention aux statistiques, l'on est vraiment encouragé par la diminution progressive de la mortalité, que l'on voit même se réduire à néant dans les dernières séries d'opérés, depuis que l'expérience a appris aux chirurgiens à discerner les cas opérables et à choisir l'heure propice à l'intervention après une préparation sagement conduite.

Si les statistiques les plus importantes de Buschan, Heindeinreich, Allen-Star, Kunnicutt, Mattiesen, Sorgo, parues successivement depuis 1892 jusqu'en 1900, donnent une moyenne de 6 à 10 pour cent de mortalité; si celle de Rehn, en 1900, la fixe à 13,4 pour cent pour tous les cas parus jusqu'à cette époque, nous voyons cette mortalité considérablement diminuer dans les statistiques personnelles qui vont alors paraître: elle

est de 4.8 o/o pour Mickulicz, de 8,6 o/o pour Krönlein, de 8 o/o pour Mayo, de 5 o/o pour Kümmel. Mais ce qui est surtout frappant, c'est la progression, le relèvement des statistiques: Kocher, en particulier, accuse en 1900 un déchet de 7 o/o; il n'est plus que de 4.5 o/o dans une seconde communication, et tombe à 3 o/o, en 1907, sur 283 cas opérés, et, chose frappante, avec une série des 108 derniers cas sans accident. Parmi les récents travaux (1907-1908), Landstrômme n'a perdu que 2 malades sur 32 cas et cet auteur fait remarquer que les opérations récentes améliorent sa statistique, Garré n'a perdu qu'un opéré sur 32.

Si nous réfléchissons que le traitement médical de la maladie de Basedow compe une mortalité de 12 o/o (Graëffe) qui, pour les cas graves, s'élève à 23 et même 25 o/o (Charcot), on conviendra que le traitement chirurgical mérite d'être pris en considération.

B. — Accidents et complications de la thyroïdectomie

A quoi tient cette gravité de la thyroïdectomie chez les Basedowiens? C'est qu'en dehors des complications habituelles, ils sont exposés à des accidents spéciaux d'intoxication thyroïdienne. Ce sont donc surtout ces derniers qui retiendront notre attention.

1° Complications banales de toute thyroïdectomie

a). *Accidents opératoires.* — Les plus fréquents sont les syncopes cardiaques qui peuvent se produire

au cours de l'anesthésie, ou bien au moment de la libération du goitre; les troubles respiratoires bénins, dus aux déplacements de la trachée durant l'opération, car les dyspnées compressives ou sous la dépendance du ramollissement, de la déformation trachéale, sont excessivement rares; enfin les hémorragies, l'entrée de l'air dans les veines, les blessures, pincements ou tiraillements des récurrents.

b) Complications post-opératoires. — Nous signalerons les accidents septiques et les complications pulmonaires (broncho-pneumonie) auxquelles on échappera en évitant toutes les causes de refroidissement pendant la préparation et les manœuvres de l'intervention et en n'agissant que sous le couvert d'une parfaite asepsie.

Si toutes ces complications banales sont l'apanage des gros goitres et ne se voient qu'accidentellement à la suite d'une thyroïdectomie chez un Basedowien, il est une série d'autres accidents qui donnent leur signature au Basedowisme.

2° Accidents propres au goitre Basedowien

a) Insuffisances thyroïdiennes. — Les accidents d'insuffisance thyroïdienne sont rares, et pourtant les opérations partielles n'en mettent pas toujours à l'abri.

C'est l'apparition ou l'exagération du syndrôme myxœdémateux dans le cas où la glande est appau-

vrie, dégénérée avant l'opération. Rehn en rapporte un cas instructif : « C'est un jeune homme, avec goitre, tachycardie, tremblements et angoisse dont le visage porte déjà les traces d'un léger myxœdème. L'opération fut normale ; on laissa une partie du goitre. Le malade mourut au bout de 18 heures, avec pouls à 180, angoisse respiratoire, température à 40° 7 et augmentation de l'aspect myxœdémateux. Ces cas, conclut Rehn, doivent être recherchés avec soin et éliminés. »

Ce sont des accidents tétaniques (tiraillements douloureux dans les membres, convulsions toniques et cloniques), apparaissant soit immédiatement, soit dans les jours qui suivent l'opération. Si l'on reconnaît là des troubles parathyréoprives, il faut admettre que les glandules parathyroïdes les plus actives se trouvent accolées au lobe extirpé. C'est l'opinion de Landstrômme qui prend soin de les respecter en ménageant la région avoisinante, ne pouvant les reconnaître au cours de l'opération.

Et pourtant, Weinlekner a vu un cas de tétanie chez un malade auquel il avait lié les deux thyroïdiennes supérieures. Friedheim rapporte, d'autre part, un cas de mort au dixième jour, par tétanie, chez un individu auquel on avait pratiqué une thyroïdectomie large. Cette tétanie disparut momentanément après absorption de thyroïdine, ce qui fait supposer, dit Friedheim, qu'on avait laissé trop peu de substance thyroïdienne active.

b). Accidents Basedowiens proprement dits.

A côté de ces accidents rares d'insuffisance thyroïdienne ou parathyroïdienne, existent des accidents Basedowiens proprement dits, qui peuvent porter l'étiquette de thyroïdisme post-opératoire.

Ces suites opératoires sont en proportion inverse de la résistance du malade et ne sont qu'une exacerbation des symptômes existants; « la résistance individuelle du patient joue le grand rôle, dit Rehn ».

Dans un tiers des cas il n'y a aucun accident (Kocher); ce sont évidemment les cas jeunes.

Dans deux tiers des cas il y a des accidents légers de thyroïdisme. Ce sont plutôt des suites anormales: « psychoses transitoires, excitation, oppression, chaleur, congestion du visage, tremblements, fièvre irrégulière, vomissements, douleurs d'oreilles et de dents, tuméfaction du foie, ictère, augmentation des pulsations, douleurs dans la poitrine et dyspnée. » (Kocher) attribuées, suivant les coïncidences, à l'infection cutanée de la plaie, à l'hémorragie secondaire, à l'intoxication chloroformique.

Enfin les cas avancés peuvent donner suite au tableau de thyroïdisme grave, rapidement mortel.

Peu après son réveil, le malade présente une tachycardie incomptable, 180, 200, 240 pulsations. Son agitation est extrême et rien ne la calme. Malgré la morphine, l'opéré est nerveux, tremblant, loquace. Bien qu'il n'y ait aucun obstacle mécanique à la respiration, celle-ci est superficielle et précitée, la dyspnée est par-

fois extrême avec crises angoissantes; des sueurs profuses couvrent le malade. La température s'élève rapidement (dans les 24 heures) à 40°, 42°. Le coma est rare, l'intelligence est ordinairement entière jusqu'à la mort qui survient dans les deux jours, par collapsus et arrêt du cœur, d'autres fois par épuisement ou œdème du poumon. « La mort survient ordinairement par insuffisance, paralysie cardiaque, dit Rehn. »

Ce sont les cas que nous sommes convenus de respecter, tous les moyens de fortifier le cœur étant à ce moment inutiles (Curtis) (1).

Comment expliquer les accidents de thyroïdisme aigu post-opératoire ?

Leur pathogénie a été différemment interprétée par :

a) *La théorie nerveuse.* — Théorie facile qui explique les accidents par hyperexcitation des nerfs vasomoteurs et trophiques de la région.

b) *La théorie thyro-toxique.* — L'intoxication thyroïdienne aiguë est déterminée par la brusque pénétration dans le sang des produits thyroïdiens altérés, soit que le suc thyroïdien soit absorbé par la plaie, soit qu'il passe directement dans le torrent circulatoire au cours des manipulations et sans subir la conversion

(1) « Sérum, digitale, strychnine semblent inutiles, même nuisibles. » (Curtis)

lymphatique (Renaut). C'est la théorie la plus populaire, défendue par Rehn, Reinbach, Mæbius; et pourtant comme objectent Garré, Kocher, Schultze, elle ne peut expliquer les accidents après une sympathicectomie ou encore après une hystérectomie chez des Basedowiens (Mayo) alors que l'on ne touche pas à la glande. Aussi ces derniers auteurs sont-ils partisans de la *théorie de la résorption sanguine* (Kocher).

Enfin, en dehors de ces accidents on peut voir survenir la mort subite par syncope ou spasme glottique, pendant ou immédiatement après l'opération. Cet accident mortel est attribué à l'hypertrophie thymique par Rehn, Kocher, Schulz, Garré (1).

Ayant eu l'occasion de le constater, ces auteurs s'imposent comme règle, avant l'opération, de mettre en œuvre tous les moyens d'exploration (2) pour être

(1) Comment l'expliquer? « Nous croyons qu'on peut rejeter la compression des organes respiratoires et des vaisseaux par la glande hypertrophiée, car dans ce cas on aurait les symptômes d'une asphyxie progressive. La théorie d'une auto-intoxication thymique, admise par Escherich, ne s'appuie pas sur des preuves expérimentales suffisantes. Reste la théorie nerveuse. C'est la seule qui rende compte des faits.

Si l'on admet que le thymus hypertrophié agit sur les récurrents, on s'explique tous les accidents de spasmes laryngés; quand l'excitation est trop violente, des phénomènes inhibitoires éclatent et le malade meurt par syncope. » (Roger)

(2) « La percussion peut rendre le plus grand service. Blumenreich en a montré l'importance. Il a fait voir que la matité thymique dessine un triangle dont la base correspond aux articulations sterno-claviculaires, dont le côté passe par le deuxième espace intercostal pour atteindre le sommet qui se trouve

éclairés sur l'état du thymus afin de procéder à son extirpation (1) si nécessitée, comme l'ont fait Rehn et Kœnig.

c) Influence de l'opération sur la maladie de Basedow

La thyroïdectomie supprime d'abord les phénomènes de compression, s'ils existent.

Mais le plus frappant et le plus immédiat des résultats est certainement la modification de l'état psychique et des troubles nerveux. Très rapidement le malade se sent amélioré, délivré d'un état pénible, le sommeil lui revient : c'est immédiatement le retour à la

sur un point variable de la ligne sternale. La matité est toujours plus marquée à gauche qu'à droite. Quand la matité déborde le côté du triangle ainsi délimité de plus d'un centimètre, on peut admettre une hypertrophie du thymus. » (Roger)

(1) Nous empruntons à Monod et à Vanverts la technique de la thymectomie partielle et totale :

Le thymus est saisi vers son pôle supérieur avec une pince et l'on s'efforce de l'attirer dans la plaie en même temps que l'index la décolle prudemment de la face postérieure du sternum. « Dans des cas exceptionnels, pour se donner du jour, on peut réséquer la première pièce du sternum. » (Rehn)

La capsule de la glande est alors incisée jusqu'à ce que le tissu de celle-ci soit bien mis à nu. On évite ainsi sûrement la blessure des plèvres, des nerfs phréniques, des carotides, du tronc brachio-céphalique, de la trachée, de la crosse aortique, de la veine cave et même du péricarde en arrière.

Avec le doigt on tente alors l'extirpartion de l'organe. L'hémorragie n'est jamais notable. Les vaisseaux coupés ou déchirés sont facilement saisis et liés.

Si l'extirpartion a été ou semble avoir été totale, il existe

joie de vivre et au travail. Jusque-là indifférent, apathique, l'opéré s'intéresse à ce qui l'entoure et sollicite déjà dans la salle de chirurgie une occupation qu'il remplit avec joie (1).

Quotidiennes et progressives, sont aussi les modifications du pouls. Si parfois, immédiatement après l'opération, l'on peut constater une certaine agitation cardiaque, due à l'intoxication, cette exagération passagère de la tachycardie ne marque que mieux la chute des pulsations, véritable chute en lysis. Chaque jour, en effet, nous les voyons diminuer de 10, 15, 20, (avec parfois de petites exacerbations, suivant les influences du moment) à tel point que vers le quinzième ou vingtième jour, en moyenne, le nombre des pulsations s'est réduit entre 65 et 90. Presque en même temps, la qualité du pouls s'améliore; il abandonne peu à peu son instabilité pour devenir égal, régulier. Si une tachycardie passagère persiste, elle tient aux altérations du cœur (hypertrophie, dilatation) qui mettent parfois un ou deux ans, et même plus, à disparaître.

Les palpitations, les tremblements vont, de même,

une cavité s'enfonçant profondément derrière le sternum. Il est prudent de la drainer, la plaie étant seulement réunie dans les deux tiers supérieurs.

Si l'extirpation n'a été que partielle, le moignon restant où les bords de la capsule sont fixés à la partie profonde des lèvres de la plaie, celle-ci est réunie au-dessus avec drainage.

(1) « Bien entendu, les tares nerveuses (hystérie, épilepsie, chorée) ne disparaissent pas; elles peuvent s'améliorer. » (Kocher)

progressivement disparaître; les tremblements plus lentement, dit Kocher, surtout ceux de la langue.

Les troubles digestifs et, en particulier la diarrhée font rapidement place à un appétit marqué qui entraîne l'amélioration de l'état général.

Les règles réapparaissent et c'est, pour Kocher, d'un excellent pronostic.

L'aspect vultueux de la face, l'état d'éréthisme des vaisseaux, du cœur se flétrit. Il en est de même du lobe thyroïdien restant qui se rétracte et perd son caractère pulsatile, son thrill, ses battements; fréquemment au bout d'un ou deux mois il est considérablement réduit et banal.

De tous les symptômes, c'est certainement l'exophtalmie qui est la plus tenace. Si on note parfois sa disparition rapide, chez les opérés précocement, le plus souvent la prostrusion de l'œil persiste par suite des altérations anatomiques (Landstrômme (1); pourtant

(1) Landstrômme pense que pour l'explication du symptôme oculaire, les théories vasculaire, artérielle et veineuse, ne résistent pas à la critique, que ce n'est pas davantage aux muscles striés, mais à la contraction d'un muscle orbitaire lisse, étudié sur plusieurs préparations, que revient le rôle principal. L'œil est fixé en avant au septeur orbitaire par un muscle lisse cylindrique, dont les fibres internes sont les plus puissantes, et en arrière à l'orbite par des fibres transversalement dirigées. Cette musculature résiste à la traction en arrière des muscles droits et équilibre l'œil. C'est à sa contraction exagérée que sont dûs les divers symptômes oculaires de Stellwag, Graëffe et Mäbius.

Dans la statistique de Garré, l'exoptalmie a disparu dans un tiers des cas; dans près de la moitié il n'a persisté que des traces; dans un quart elle persiste au même degré.

dès le lendemain de l'opération, l'œil est moins à fleur de tête, plus calme, moins tragique et cette amélioration se poursuivra mais lentement, demandant parfois des mois, des années.

Quand peut-on parler de guérison ?

La guérison absolue, idéale, conséquence immédiate de la thyroïdectomie dans les cas légers (1), demande ordinairement de 6 mois à 2 ans dans les cas un peu avancés (Landstrômme) ; elle exige :

a) Que le goitre soit complètement atrophié et qu'il ait perdu sa vascularisation.

(1) « Tous les cas initiaux guérissent complètement. Ceux qui ne guérissent qu'imparfaitement sont ceux où les lésions sont anciennes et se traduisent par de la sclérose de la glande ; il ne peut y avoir restitution des fonctions ». (Kocher).

A ce point de vue le tableau de Schultze est assez significatif :

	CAS LÉGERS	CAS MOYENS	CAS GRAVES
Guérison.....	100 o/o	66 o/o	57 o/o
Amélioration.	»	24,2 o/o	7,7 o/o
Echec.....	»	5,7 o/o	5.7 o/o
Mort.....	»	5,7 o/o	28,5 o/o

b) Que l'état psychique du malade soit complètement apaisé!

c) Que le cœur batte normalement.

d) Que l'exophtalmie ait disparu.

Il est facile de comprendre que si les troubles toxiques disparaissent immédiatement, les troubles organiques mettent plus de temps à s'amender. C'est l'explication de la persistance de l'exophtalmie sous la dépendance de lésions anatomiques; de la persistance moins fréquente de la tachycardie, sous la dépendance de la dilatation, de l'hypertrophie cardiaque; enfin de la persistance de certains troubles nerveux.

Amélioration immédiate, progressive du syndrôme Basedowien avec tendance à la guérison, disparition lente mais graduelle de l'exophtalmie, telle est donc la règle dans les cas moyens de Basedow.

Aussi les auteurs parlent-ils d'amélioration ou de guérison, suivant l'époque plus ou moins éloignée à laquelle ils ont recensé leurs résultats.

D'une façon générale, après cicatrisation, le malade quitte la salle de chirurgie, virtuellement guéri, alors que la tachycardie s'étant fortement amendée, l'état général s'étant amélioré, les troubles subjectifs graves ayant risparu, le malade peut reprendre la vie commune et le travail (1).

(1) « Garré a obtenu une guérison idéale dans 16 o/o des cas, dans tous les autres cas, une amélioration qu'il considère comme guérison, car les malades ont pu reprendre toutes leurs occupations, vivent de la vie normale, se sentent subjectivement bien portants et n'offrent plus que des symptômes à peine appréciables de Basedowisme ».

Il appartiendra au temps de compléter l'œuvre du chirurgien, car tous les auteurs sont d'accord sur ce point que les résultats sont d'autant meilleurs qu'ils sont constatés à une date plus éloignée de l'opération (1).

(1) « Notre enquête sur les résultats éloignés nous a procuré la joie de voir combien les malades opérés sont reconnaissants ». (Bertha Witner).

STATISTIQUE DE REHN, parue en 1900, puisée à la source de 37 opérateurs et portant sur 177 cas qui ont été longuement suivis

	NOMBRE	GUÉRIS	AMÉLIORÉS	NON GUÉRIS	MORT	Bons résultats Guéris ou améliorés	Mauvais résultats non guéris ou morts
Cas avancés.....	95	48-50, 3 o/o	23-24, 2 o o	3 3, 2 o/o	21-22, 3 o/o	71-74, 7 o/o	24-25, 3 o/o
Cas moyens.....	52	30-59, 6 o/o	20 38, 5 o/o	» »	1-1, 9 o/o	51-98, o/o	1-1, 9 o o
Cas légers	24	20-83, 3 o/o	2-8, 3 o/o	1-4, 2 o/o	1-4, 2 o/o	22-91, 6 o/o	2-8, 4 o/o
Cas non classés de Riedel.....	6	3-50 o·o	2 33, 4 o/o	» »	1 16, 6 o/o	5-83, 3 o/o	1-16, 6 o/o
Total.....	177	102-57, 6o/o	47-26, 5 o/o	4-2, 3 o/o	24-13, 6 o/o	149-84, 1 o/o	28-15, 9 o/o

Donc, jusqu'en 1900, les résultats ont été bons dans 84,1 o/o des cas, avec 57,6 o/o de guérisons et 26,5 o/o d'améliorations.

Nous avons réuni, depuis 1900, 554 cas (la moitié environ appartenant à Kocher, le plus grand nombre observé de 5 à 20 après l'opération). Dans cette seconde statistique, les résultats sont bons dans 90,5 o/o des cas avec 74,8 o/o de guérison et 15,8 o/o d'amélioration.

Si nous prenons en considération que les divers chirurgiens accusent chaque jour des résultats meilleurs, nous comprenons que Kocher soit venu affirmer en 1902 100 o/o de guérison ou amélioration dans les 108 derniers cas opérés par lui.

Durée des résultats

Si les résultats sont normalement d'autant meilleurs que l'opération est plus lointaine, il arrive que l'amélioration est parfois stationnaire : ce sont de véritables échecs dans la proportion de 1 à 2 o/o, d'après Schultze, et tenant, pour cet auteur, à ce qu'on a enlevé trop peu de corps thyroïde.

Quoi qu'il en soit, c'est dans ces cas que nous sommes disposés à pratiquer la ligature atrophiante d'une ou de deux artères thyroïdiennes restantes, opération du reste souvent repoussée par les malades qui se trouvent suffisamment améliorés (Schultze).

Parfois surviennent aussi des récidives, toujours

avant la fin de la deuxième année après l'opération, récidives en relation évidente avec un hyperfonctionnement du lobe restant. Elles existent, d'après Schultze, dans 14 o o des cas, et cet auteur a toujours constaté une coïncidence de récidive du goitre, et de récidive des symptômes Basedowiens. Quant à la gravité de ces récidives : « il règne, dit encore Schultze, une erreur dans la littérature sur les récidives et la nécessité de nouvelles interventions. En réalité, elles surviennent chez des malades très améliorés. Le plus souvent elles regressent spontanément ou cèdent à une thérapeutique des plus simples. Si une opération est nécessaire, elle est anodine ». C'est encore le cas des ligatures atrophiantes.

CHAPITRE VIII

Comparaison des résultats de l'opération thyroïdienne et de la sympathicectomie

La sympathicectomie est actuellement la seule opération opposée à la thyroïdectomie : elle est encore en faveur près de l'école lyonnaise, de Jonnesco de Bucarest.

L'intervention sympathique fut pratiquée une première fois par Jaboulay en (1896) qui fit une section du sympathique cervical, défendue peu après par Abadie qui devint le plus ardent défenseur de la théorie sympathique (1). Quelques mois après l'intervention de Jaboulay, Jonnesco pensant que la simple section était insuffisante, réséqua le ganglion supérieur et moyen avec le cordon intermédiaire.

(1) Pour Abadie tout se passe comme s'il y avait une excitation permanente des fibres vaso-dilatatrices ou de leurs noyaux.

En 1897, Soullié alla encore plus loin et comprit, dans son intervention, le ganglion cervical inférieur. Adoptée par Gérard-Marchand, défendue en 1900 par Herbet, cette méthode était expérimentée successivement par Quénu, Faure, Schwartz, Cerkez et Juvara, Combenale et Gaudier, Peugniez, Durand, Témoin.

Nous ne suivrons pas Abadie dans le domaine de l'hypothèse et nous ne discuterons pas sa théorie toute artificielle, basée sur les expériences de Morat, expériences contredites formellement par François-Frank, comme le signale Hallion au Congrès de Paris 1907 : « Les expériences faites par François-Frank ont donné des résultats opposés à ceux obtenus par Monsieur Morat en excitant le sympathique; nous avons eu des phénomènes vaso-constricteurs alors que lui avait de la vaso-dilatation. ».

Nous nous placerons sur le terrain exclusivement pratique de l'intervention et des résultats.

Technique. — Bien que jugée encore suffisante par Abadie, la sympathicotomie a cédé le pas à la sympathicectomie.

Celle-ci peut être partielle, étendue, comme la pratique Jaboulay, comprenant le ganglion cervical supérieur et le tronc du sympathique jusqu'à l'artère thyroïdienne inférieure, ou totale comme la préconise Jonnesco, avec le ganglion cervical inférieur, ce qui est rationnel, car dans ce ganglion se concentre un grand nombre de nerfs accélérateurs cardiaques.

a) La résection partielle étendue est pratiquée par

une incision suivant le bord postérieur ou antérieur du sterno-mastoïdien; elle ne présente comme difficulté que la libération du spinal, des branches du plexus cervical, et la découverte du sympathique.

Elle peut, en somme être considérée comme une opération facile, bien que, d'après Gérard-Marchand, « les tissus à diviser sont tellement vascularisés qu'ils ont une teinte vineuse uniforme. La moindre effraction s'ajoutant à cette congestion naturelle, on opère sur des tissus qui rappellent ceux des cadavres injectés ».

b) Nous ne saurions en dire autant de la résection totale. « C'est, dit Herbet, une opération sérieuse, difficile à mener, très délicate. Elle peut exposer à des complications fâcheuses: hémorragies, ouverture du cul de sac pleural, blessure du phrénique, du pneumogastrique. » La recherche et la libération du ganglion inférieur présente, en effet, de grandes difficultés.

La poursuite du sympathique vers le thorax nécessite d'abord fréquemment la ligature de la thyroïdienne inférieure, et plusieurs auteurs se sont demandé jusqu'à quel point les résultats ne devaient pas être attribués à ces ligatures atrophiantes (1).

Quant à l'extirpation du ganglion cervical inférieur, lisons Herbet à ce sujet: « Il suffit de rappeler les rapports du ganglion inférieur pour se rendre compte des difficultés et des dangers que peut rencontrer l'o-

(1) La ligature atrophiante de la thyroïdienne inférieure a été proposée par cette voie postérieure. (Drobnick).

pérateur. Il doit éviter plusieurs gros vaisseaux dont la blessure peut lui donner des hémorragies veineuses et, par ce fait, de gros ennuis. Ce sont les vaisseaux vertébraux, c'est l'artère sous-clavière, c'est aussi le tronc cervico-intercostal. Tous ces organes, et ce dernier en particulier, sont profondément situés, difficiles à pincer et à lier. Il faut surtout éviter l'énorme confluent veineux rétro-claviculaire. Sa blessure donne lieu à une violente hémorragie dont il doit être difficile de se rendre maître » (1).

Si cette résection totale est la seule logique, pour venir à bout des troubles cardiaques, comment invoquer sa bénignité contre la thyroïdectomie? sans compter qu'elle doit être bilatérale.

Gravité opératoire et mortalité.

Difficile dans son exécution, elle expose à des syncopes fréquentes, attribuées à une excitation trop grande du pneumogastrique (dans ses trois interventions, Faure a observé deux fois cet accident et une fois il

(1) « Il nous est arrivé plusieurs fois en répétant cette opération sur le cadavre, de ne parvenir qu'avec de grandes difficultés à enlever complètement (du moins nous le pensons) le ganglion intérieur; mais quand, par mesure de Contrôle, nous avons fait, en disséquent, par l'intérieur du thorax, la préparation, nous nous sommes aperçu de notre erreur. Nous n'avions enlevé qu'une partie, la moitié environ du ganglion. Il eût été matériellement impossible de l'enlever dans son entier à moins de lier et de réséquer l'artère et la veine vertébrales. Qu'eût-ce été sur le vivant? Nous pensons donc que l'ablation complète du ganglion est possible, mais que, dans un certain nombre de cas, l'opérateur n'en extirpe qu'une partie » (Herbet).

fut mortel) et aux mêmes accidents de thyroïdisme aigu post-opératoire (tant reprochés à la thyroïdectomie), comme dans un cas publié par Duret en 1902 : mort en quelques heures avec agitation extrême, dyspnée, tachycardie à 160.

La mortalité des opérations sympathiques est, du reste, considérablement plus élevée : dans la statistique d'Herbet, en 1900, portant sur 40 cas, elle est de 9, c'est-à-dire 22,5 o/o de mortalité (dont 12,5 o/o immédiate, 9,5 o/o dans les mois qui suivent.)

Dans une statistique plus étendue de Balacesco (assistant de Jonnesco) parue en 1902 et portant sur 53 opérations, la mortalité est de 13 o/o. Enfin, la statistique personnelle de Curtis en 1903, est de 7 cas avec 3 morts.

Résultats. — « Ils sont meilleurs chez les gens âgés que chez les jeunes ». (Herbet).

L'effet le plus net de la section du sympathique est la diminution presque immédiate de l'exophtalmie. « La diminution du volume du goitre met d'ordinaire assez longtemps à se produire ; plus ou moins considérable elle peut aller jusqu'à la disparition complète de la tumeur ; mais elle manque dans nombre de cas » (Herbet). « Le malade reste goitreux » dit encore Jaboulay.

« La tachycardie est influencée, mais les résultats sont loin d'être constants.

Tandis que dans certaines observations on voit les crises de tachycardie devenir moins violentes, moins

fréquentes, souvent il n'y a de ce côté aucune modification heureuse, parfois, même, il y a une augmentation du nombre de pulsations.

Les résultats ne sont surtout malheureusement pas durables et, dans près de la moitié des cas, on observe, après un temps plus ou moins long, le retour de la tachycardie ». (Herbet)

Durée des résultats. — N'est-il pas à craindre, dit encore cet auteur, que l'influence favorable de la résection du sympathique n'ait, comme chez les animaux, que des effets momentanés et que la récidive ne survienne? De fait, dans la plupart des observations, nous constatons que l'amélioration n'est que passagère par rapport à certains symptômes, et que la récidive totale peut s'observer même après résection complète des deux sympathiques.

Dans la statistique d'Herbet, en 1900 :

Sur 40 cas opérés : 9 morts, 31 survivants. Parmi ces derniers 8 semblent guéris; 16 sont améliorés; 5 très légèrement améliorés; 5 nullement modifiés.

Dans la statistique de Balacesco en 1902, les résultats éloignés se groupent de la façon suivante, selon le procédé employé : la section simple du cordon nerveux a donné sur 8 cas : 2 guérisons et 5 améliorations; la résection partielle étendue sur 27 cas : 9 guérisons et 11 améliorations; la résection totale bilatérale sur 18 cas : 10 guérisons (59 o/o) et 5 améliorations.

La statistique la meilleure donne donc 78 o/o de cas favorables si on y compte les plus légères améliora-

tions, et 13 o/o de morts. Nous sommes loin des résultats obtenus par la thyroïdectomie avec 90 o/o de cas favorables et 3 à 7 o/o de mortalité.

Aussi Ballet parlant de la sympathidectomie au Congrès de médecine de 1907, conclut-il qu'un temps d'arrêt s'est fait dans la vogue de cette intervention.

« Il existe une grosse inconstance, dit-il, dans les résultats obtenus. Les guérisons complètes sont rares. Dans tous les autres cas, les malades ou bien sont morts, ou bien ont obtenu seulement une atténuation symptomatique plus ou moins marquée. Bien souvent, enfin, au bout de quelques mois, les symptômes qui s'étaient atténués, ont réapparu ».

Nous concluons donc en faveur de la thyroïdectomie et des ligatures atrophiantes, « la sympathicectomie restant réservée aux seuls cas dans lesquels l'œil est menacé par suite d'une exophtalmie très accentuée et où il faut d'abord agir sur le sympathique » (1). (Lenormant). Encore reste-t-elle une opération palliative pour préparer et faciliter (2) la thyroïdectomie.

En 1907, Kocher signale 3 interventions qu'il a pratiquées sur le sympathique avec des résultats uniformément mauvais.

(1) Il est même des cas où la sympathicectomie n'a aucune action sur l'exophtalmie: cas de Garré: « Il s'agissait d'un malade présentant une exopthalmie tellement accentuée que la cornée ne pouvait plus être couverte par les paupières, ce qui avait entraîné la production d'ulcérations graves de cette membrane. La thyroïdectomie dans ce cas n'exerça aucune action sur l'exophtalmie, mais je dois ajouter qu'il en fut exactement de même après l'extirpation bilatérale du ganglion supérieur du sympathique ».

(2) En entraînant une rétraction de la glande.

CHAPITRE IX

Technique de la thyroïdectomie lobaire extracapsulaire (1) du Goître exophtalmique

Position du malade

Il sera dans le décubitus horizontal, un coussin plat glissé sous la nuque, le cou en extension modérée : l'extension et la flexion forcée réduisent en effet le calibre de la trachée et gênent la circulation encéphalique.

(1) Rappelons a) que le Goitre Basedowien est une cirrhose thyroïdienne avec adhérence de la capsule au corps thyroïde, et parfois induration des tissus environnants (par inflammation chronique). « Ces altérations du tissu parenchymateux, dit Kocher, sont analogues aux inflammations des goîtres longtemps traités par l'iode ».

b) Que les vaisseaux sont augmentés de volume, de nombre, que leur paroi est plus friable et moins élastique.

c) Que toutes les veines sont avalvulées et s'anastomosent largement entre elles, tant à l'intérieur qu'à la surface de la glande, d'où la possibilité d'hémorragies abondantes et, danger plus grave, possibilité d'entrée de l'air dans les veines, favorisée par la béance des troncs veineux, maintenus par les gaines celluleuses que leur fournissent les aponévroses cervicales, surtout l'aponévrose moyenne.

Mode d'anesthésie. (1). — Rehn, Reinbach et surtout Kocher se sont élevés formellement contre l'anesthésie générale. Kocher la rend responsable, en partie, des accidents toxiques post-opératoires; il prend en considération ce fait que les manœuvres sur le corps thyroïde sont peu douloureuses et que, d'autre part, sous anesthésie locale, on peut constamment percevoir les moindres modifications survenant dans la respiration et dans la phonation. Riedel constate que l'œdème provoqué par la cocaïne diminue beaucoup l'hémorragie: (C'et avantage immédiat ne constitue-t-il pas plutôt le danger d'une hémorragie tardive?) Landstrômme rejette le chloroforme parce qu'il lui semble plus toxique par la dégénérescence de la glande et parce que l'albumine est fréquente.

Rehn, Kocher, Landstrômme emploient la cocaïne à 1 o/o, Riedel l'encaïne (depuis 1898).

Cette méthode peut être évidemment indiquée, commandée même par l'état du cœur (arythmie) ou des poumons (congestion) (2).

Chez les pusillanimes elle ne suffit pas: l'émoi du malade, les douleurs déterminées par les tiraillements des extrémités nerveuses et la ligature des vaisseaux

(1) Roux, Socin, Kocher rejettent formellement la narcose dans toute thyroïdectomie. Les accidents qui lui sont reprochés sont: syncope mortelle du début de l'intervention, axphyxie rapide, encombrement bronchique, troubles cardio-vasculaires plus ou moins subits, complications broncho-pulmonaires.

(2) C'est dire qu'elle convient mieux à la ligature atrophiante dans les cas avancés.

provoquent des mouvements de défense qui gênent l'hémostase (point capital), prolongent l'opération, exposent à la blessure des organes voisins, aux violentes aspirations du malade qui favorisent l'entrée de l'air dans les veines.

Mayo, Curtis, Garré, partageant l'opinion de l'école lyonnaise, sont partisans de l'éther. Krönlein s'est rangé à leur avis après avoir eu un échec avec la combinaison morphine-éther (1).

A l'exemple de Kümmel et parce que cet anesthésique nous est habituel, nous avons utilisé le chloroforme dont nous n'avons qu'à nous louer.

Plus précieux serait peut-être encore le mélange de Billroth, fraîchement préparé (chloroforme, éther et alcool). Il ne déterminerait pas, dit Bérard, comme l'éther, des sécrétions bronchiques exagérées, venant encombrer le pharynx; il ne comporterait pas les mêmes dangers de syncope initiale que le chloroforme; il n'occasionnerait pas au réveil les vomissements abondants de l'éther, s'accompagnant d'hémorragies veineuses par effort, lorsque l'hémostase n'a pas été absolument stricte.

(1) L'injection de morphine (1 centigramme) est pratiquée 15 ou 20 minutes avant la narcose; puis le chloroforme est administré à *doses très fractionnées*, de façon que l'on obtienne une anesthésie suffisante pour supprimer la douleur, et néanmoins, assez superficielle pour laisser aux malades la conscience de leurs mouvements, pour permettre de leur causer et même de leur faire exécuter certains changements de position favorables à l'opération.

Chez la femme on n'opérera pas pendant la période menstruelle; on laissera passer une semaine après la fin des règles.

TECHNIQUE

1er temps

a) Incision de la peau

L'incision en cravate, croissant à légère concavité supérieure, (Kragenschnitt, de Kocher) est aujourd'hui la plus usitée : elle monte plus sur le lobe à extirper, placée plus ou moins haut, suivant la situation de ce lobe .Elle a les avantages de donner beaucoup de jour, de respecter les fibres élastiques des plans superficiels et de laisser des cicatrices linéaires qui se confondent bientôt avec les plis de flexion du cou (1).

b) Incision des parties molles du cou

Dans le tissu cellulaire se trouvent des veines volumineuses et nombreuses. Elles ne devront être sectionnées qu'entre deux ligatures ou mieux deux pinces, les ligatures tenant mal sur ces veines à paroi friable (2). La disposition des veines est très variable : on pourra chercher les deux jugulaires antérieures et leurs anastomoses et, plus en dehors, le long du bord antérieur

(1) En approchant du sternum on devra se méfier, en incisant la peau, de ne pas sectionner la grosse anastomose transversale des jugulaires antérieures. L'aide devra exercer une compression soigneuse au-dessus de la fourchette sternale pour prévenir l'entrée de l'air au cas où une grosse veine viendrait à être ouverte.

(2) Pour opérer sûrement et vite, il faut que le champ opératoire soit exsangue.

du sterno-mastoïdien les veines jugulaires obliques de Paulet et Kocher.

On reconnaît alors facilement l'*aponévrose superficielle* qui est incisée le long du bord antérieur du sterno-cléido-mastoïdien; ce dernier est facilement écarté en dehors. Sur une sonde cannelée on soulève (du côté où l'on pratique l'extirpation) les muscles sous-hyoïdiens, (sterno-cleido-hyoïdien, sterno-thyroïdien engainés dans l'aponévrose cervicale moyenne); on les sectionne transversalement près de leur extrémité supérieure pour ménager leur innervation.

2e Temps

Libération du lobe à extirper

Il ne reste plus au devant de lui qu'un feuillet fibreux (feuillet antérieur de la gaine viscérale) : on l'effondre (1) avec la sonde et on tombe dans le plan de clivage périthyroïdien. Nous avons sous les yeux la capsule propre du lobe thyroïdien avec les gros vaisseaux qui la sillonnent.

Mis à découvert, le lobe thyroïdien doit être luxé au-dehors: le doigt, plus intelligent et plus souple que toute spatule, dégage la face antérieure du lobe jusqu'à

(1) Ce temps peut-être délicat, par suite des adhérences entre les deux enveloppes du corps thyroïde; il est pourtant nécessaire, pour dégager vite et bien le lobe thyroïdien. Il faut bien savoir différencier la gaîne viscérale (capsule conjonctive) de la capsule propre (capsule vasculaire).

son bord externe, contourne ce bord, s'engage sous le pôle inférieur qu'il convient de libérer le premier pour ménager la trachée, chemine doucement le long du bord externe, en gardant toujours contact avec lui, arrive au pôle supérieur : par des tractions douces exercées avec le nombre de doigts nécessaires, le lobe est amené hors de sa loge (1).

3e Temps

Ligature et section des pédicules vasculaires

a) Hémostase veineuse

On commence par les veines qui sont plus superficielles. Chacun des six pédicules veineux du lobe (veine communicante supérieure et veines imœ au niveau de l'isthme, veine thyroïdienne inférieure et supérieure et leurs accessoires) sera étalé et coupé entre deux pinces pour éviter l'entrée de l'air; il faut soigner surtout l'hémostase des veines imœ; si parmi elles, on trouvait une artère thyroïdienne moyenne, on la lierait ausitôt.

(1) Ce temps douloureux sous anesthésie locale, présentant le danger de la coudure trachéale, est parfois excessivement difficile à cause des adhérences et des hémorragies, qu'entraîne leur libération.

b) Hémostase artérielle

Ligature de l'artère thyroïdienne supérieure (1)

On commence par lier la thyroïdienne supérieure, car la corne supérieure est presque toujours la plus accessible et la moins adhérente, présentant avec les vaisseaux des rapports constants : l'artère est liée au point où elle aborde la corne, immédiatement avant sa trifurcation ; on peut la prendre dans le même fil que la veine correspondante, mais il est préférable de la lier isolément ; la dénudation de l'artère est ainsi plus facile et le nerf laryngé supérieur (ou sa branche, le laryngé externe qui est sous-jacent) court moins de risque (2).

Ligature de l'artère thyroïdienne inférieure

C'est le temps le plus délicat de l'opération. Ce vaisseau aborde le lobe à la hauteur de la sixième cervicale, près du bord interne de la face postérieure (c'est-à-dire près de la trachée) à l'union du tiers moyen avec le tiers inférieur ; aussi, pour la lier, faut-il mettre largement au jour la face postérieure du goitre en éversant celui-ci en dedans et en avant (Wölfler) (tout

(1) Contrairement aux veines, il faut lier immédiatement les grosses artères pour ne pas s'exposer à les oublier au milieu de l'encombrement des pinces.

(2) Les lésions du laryngé supérieur ou du laryngé externe, donnent des troubles trop minimes pour qu'on s'en soit jamais beaucoup préoccupé et pour qu'on les ait recherchés méthodiquement chez les opérés.

en se méfiant des troubles respiratoires qu'entraîne la déviation de la trachée). C'est maintenant qu'il faut voir le nerf récurrent pour ne pas risquer de le couper ou de le pincer « le voir, l'isoler, le ménager ». C'est un petit filet blanc, arrondi, que l'œil doit chercher immédiatement en arrière ou contre le bord latéral de la trachée; à droite il est parfois plus éloigné du conduit laryngo-trachéal (1).

Si on ne le trouve pas, en raison de l'infiltration sanguine, on dénudera avec soin l'artère avant de la lier, afin de respecter le nerf.

Comment pratiquer la ligature artérielle, près ou loin du récurrent? Sur le tronc artériel ou sur ses branches terminales? Kocher lie le tronc artériel très loin en dehors, au moment où il vient de croiser la carotide: J. Reverdin propose d'aller plus en dehors encore, jusque sur le bord interne du scalène antérieur; Billroth et Wôlfler, au contraire, lient les branches de division de l'artère à leur pénétration dans la glande, (le récurrent pouvant être engagé dans la division artérielle et étant alors, en quelque sorte emprisonné)

(1) Le nerf récurrent droit est habituellement plus externe et plus antérieur que le gauche: plus externe, il croise plus souvent le tronc de l'artère thyroïdienne inférieure que ses branches terminales, alors que c'est l'inverse pour le gauche; plus antériur il passe ordinairement en avant de l'artère ou de ses branches ou entre ces dernières, alors que le gauche est plus fréqumment rétro-artériel. La ligature, section, ou même tiraillement du récurrent, peuvent entraîner immédiatement du spasme de la glotte, tardivement de la paralysie des cordes vocales.

(Wölfler). Reverdin a préconisé un autre procédé de ligatures combinées, l'une principale sur le tronc artériel en dehors du récurrent, les autres secondaires sur les branches dénudées au ras de leur pénétration dans la capsule.

La fusion de la gaîne du récurrent avec la capsule du lobe goitreux peut rendre ce temps très délicat. C'est dans ce cas que l'on peut être tenté de recourir à la méthode de Mickulicz (1) pour n'avoir à se préoccuper ni de l'artère, ni du récurrent. Cette résection est à repousser parce qu'elle est dangereuse pour les récurrents et surtout parce qu'elle peut occasionner de terribles hémorragies.

4° Temps

Section de l'isthme

Le goitre n'est plus adhérent à la trachée que par les ligaments suspenseur et latéral. On s'assure que le récurrent (ou ses branches de bifurcation) (2) ne court aucun risque et qu'il est dégagé jusqu'au point où il s'engage sous le constricteur inférieur du pharynx (Voir figure).

(1) Primitivement il respectait la partie postéro-inférieure du lobe goitreux; dans les dernières années il pratiquait un véritable coin dans l'extrémité du lobe par deux incisions convergentes.

(1) Le récurrent est en effet menacé sur deux points et à deux temps distincts de l'intervention: Si le tronc du nerf ou ses branches de bifurcation peuvent être saisis par le fil de ligature de l'artère thyroïdienne inférieure, ils peuvent être aussi dilacérés ou sectionnés au cours de la dissection du bord postérieur du lobe, le long de la trachée du cartilage thyroïde.

On coupe au bistouri le ligament latéral avec précaution en restant bien au contact de la tumeur; en arrivant sur l'isthme on sectionne entre deux ligatures l'artère communicante supérieure; puis on détache le ligament suspenseur des faces antérieure et latérale de la trachée, et l'on termine par la ligature de l'isthme au ras du lobe opposé (1). (L'isthme sera sectionné au thermocautère).

C'est encore pour éviter de blesser le récurrent au moment de la section de l'isthme que Kocher, après avoir lié la thyroïdienne inférieure à son croisement avec la carotide, laisse un fragment du lobe excisé dans l'angle trachéo-œsophagien (2). Landstrômme procède de même pour ne pas blesser le récurrent, mais surtout pour ménager les parathyroïdes.

L'hémorragie provoquée, la possibilité d'absorption par la plaie, nous semblent suffisamment contre-indiquer cette manière de faire (3).

(1) En extirpant l'isthme avec le lobe le plus hypertrophié, on enlève ainsi près des deux tiers de la glande.

(2) Après ligature artérielle, il sectionne l'isthme, puis dissèque d'avant en arrière, en ménageant la partie postérieure de la glande.

(3) L'énumération de ces précautions condamne suffisamment les pratiques de Doyen-Péan qui sacrifient à la rapidité et au brio de l'exécution.

5s Temps

Suture et Pansement

On reconstituera autant que possible les divers plans des parties molles, en rétablissant la continuité des aponévroses et des muscles sous-hyoïdiens. On réalisera une hémostase parfaite, en laissant même le malade se réveiller, pour la vérifier.

On évitera l'absorption par la plaie des toxines thyroïdiennes en laissant au point déclive de l'incision, soit un petit drain en verre, comme Kocher, soit un petit drain en caoutchouc qui permettra aux suintements de s'écouler. Enlevé après 48 heures, il ne compromettra pas l'esthétique de la cicatrice.

La peau sera suturée non par un sujet intradermique, dont l'infection est favorisée par le drainage, mais par de petits points séparés au fil métallique, ou au crin de Florence, que l'on enlèvera au bout de sept jours. — Le pansement sera aseptique (1). Puis la tête, le cou, l'attache des épaules seront prises dans un spica double, sous une capeline épaisse de coton, pour éviter toute infection (2).

Mayo, considérant que l'anémie post-opératoire aug-

(1) Les antiseptiques seront exclus de cette opération.

(2) Un autre avantage du pansement résistant est de maintenir la région cervicale, évitant ainsi les mouvements brusques du cou pendant le sommeil, qui peuvent entraîner des troubles respiratoires.

Artère thyroïdienne inférieure et nerf récurrent
(Vue postérieure) d'après Wolfler.

mente la possibilité de l'absorption des toxines thyroïdiennes, conseille quelques injections de sérum. Kümmel conseille la diète liquide durant trois jours et permet à ses malades de quitter le lit le cinquième jour.

Cas très grave de maladie de Basedow (Cachexie, asystolie) Thyroïdectomie partielle. -- Mort

Entré le 23 août 1907, salle Nélaton. Opéré le 14 septembre. Succombé le 15 septembre.

Antécédents Héréditaires: Mère morte en couches. Père mort de vieillesse. Un frère bien portant. Une sœur morte à la suite d'une opération: (tumeur abdominale).

Antécédents personnels: Né à terme (a présenté au moment de sa naissance des écoulements d'oreille qui ont duré longtemps et l'ont laissé sourd du côté droit).

Variole à 15 ans.

Rien de particulier jusqu'à 35 ans (époque à laquelle débute son affection). Elle remonte donc à deux ans. A cette date le malade ressent quelques petits symptômes annonciateurs, et il se rappelle surtout des bouffées congestives et des palpitations à toutes occasion.

En janvier 1906, il s'aperçoit que son *cou a subitement augmenté de volume;* il est dans l'impossibilité de boutonner son col. Peu de temps après « ses yeux commencent à sortir ». Le malade, qui était bon chanteur a, dès ce moment, « la voie coupée ».

En Février 1907, il est pris brusquement, en plein travail, d'une grande fatigue, accompagnée de vomissements et de maux de tête qui l'obligent à s'aliter durant 5 à 6 jours. A partir de ce

moment, l'appétit disparaît, le malade se met à maigrir; il perd 19 kilogr. en peu de temps. Durant cette crise, le cou augmente, l'exophtalmie s'accentue. Le malade est pris de crises de palpitations assez douloureuses.

Il ne doit, du reste, pas s'en remettre; la diarrhée persiste, l'amaigrissement progresse, les crises de palpitations s'accompagnent d'œdème des membres inférieurs, et d'oppression qui nécessitent un traitement par la digitale.

Il a également des tremblements, des sueurs.

Il voit plusieurs médecins, dont M. Netter, qui l'engagent à consulter un chirurgien.

Examen du 25 août 1907

Tachycardie. — Crises violentes de palpations exagérées par la marche, accompagnées de dyspnée et parfois de cyanose, surtout nocturnes.

Pouls normalement rapide, à 120, 150 pulsations, arythmique, intermittent.

Cœur hypertrophié dont les battements violents et précipités gêne l'auscultation.

Hydrothorax (plus important à droite).

En somme état asystolique.

Goitre. — Développé brusquement il ne s'est pas modifié. L'encolure du faux-col qui était la veille de 41, est de 44 le lendemain. L'hypertrophie est à peu près symétrique et de la grosseur d'une mandarine.

Le goitre est rénitent, frémissant et expansif.

Les battements carotidiens sont très prononcés avec souffle systolique.

Les veines sont dilatées et proéminantes.

Exophtalmie. — Symétrique et assez prononcée. Signe de Graëffe, Stelwag.

Tremblements. — Le malade se plaint de crises de tremblements de la tête et des mains. Quand nous l'examinons il est calme et présente, du côté des mains, de petits tremblements rapides et menus.

Le malade accuse des névralgies fréquentes. Très courageux, il présente peu de modification de caractère, et cependant il est un peu abattu, le sommeil est mauvais.

La diarrhée est constante et l'amaigrissement très prononcé.

La respiration est continuellement gênée, mais la dyspnée ne survient que par crises.

Pas de troubles urinaires.

Impuissance génitale depuis le début de l'affection.

En somme, goître exophtalmique en état de cachexie et d'asystolie, tel il se présente à nous, après échec du traitement médical, nous suppliant d'intervenir, dut le résultat être fatal.

Après un traitement de vingt jours, (régime lacté, digitale, etc.), les épanchements et œdèmes ont complètement cédé. C'est le moment le plus favorable pour la thyroïdectomie que tente M. Lenormant, malgré ses appréhensions.

Opération le samedi 14 septembre 1907

Incision de Kocher; anesthésie à la cocaïne à 1 o/o, que l'on doit abandonner pour le chloroforme à cause des souffrances, des supplications du malade et des hémorragies provoquées par les efforts. Extirpation assez laborieuse du lobe droit à cause des adhérences et des hémorragies. Drainage.

Suites. — Le dimanche matin, la température est à 39° le pouls très rapide, intermittent comme les jours précédents, mais en plus inégal, irrégulier. Le malade est anhélant, il a toute sa connaissance. A minuit le pouls devient filant, rapide et le malade succombe brusquement, sans crise asphyxique.

Examen histologique pratiqué par le docteur Rubens-Duval

(Coupes dues à l'obligeance du Docteur Lecène)

Ce cas est essentiellement caractérisé par une hyperplasie du parenchyme thyroïdien. Les vaisseaux sont normaux. Le tissu conjonctif, peu développé, forme simplement des cloisons entre les lobules et les cavités secrétantes. Dans le tissu conjonctif existe une légère infiltration de lymphocites disséminés çà et là. Les cavités secrétantes constituent la presque totalité du tissu que nous examinons. Elles sont pressées les unes contre les autres de forme irrégulière; les unes sont revenues sur elles-mêmes et représentent une cavité virtuelle; les autres présentent au contraire une lumière nette, souvent dilatée; celle-ci est vide ou oc-

cupée par de la substance colloïde qui paraît normale. La forme des cavités est des plus variables: souvent arrondie en coupe comme à l'état normal, elle est souvent aussi tubuleuse, allongée, plus ou moins irrégulière par suite de la végétation en groupes floculeux de l'épithélium thyroïdien dans l'intérieur de quelques-unes des cavités. Quelquefois il ne s'agit pas simplement de groupes floculeux mais de véritables végétations bien développées et même ramifiées.

Le revêtement épithélial présente partout les mêmes caractères; il est formé de cellules cubiques bien colorées et pourvues d'un noyau riche en chromatine. Il présente donc les caractères de l'épithélium thyroïdien normal en activité. Çà et là, cependant, on trouve disséminées ou réunies en petits groupes des cellules hypertrophiées munies d'un noyau volumineux, trois ou quatre fois plus volumineux que celui des cellules voisines: il s'agit d'hypertrophie simple et non de néoplasie. Dans un ou deux endroits cependant, toute une cavité secrétante est tapissée par des des cellules hypertrophiées qui rappellent assez ce que nous décrivons dans l'observation (Deniel) sous le nom d'adénome thyroïdien, les modifications étant ici moins accentuées.

En somme il s'agit d'une hyperplasie jeune sans modification notable des tissus conjonctif ou vasculaire.

CAS AVANCÉ DE MALADIE DE BASEDOW

Thyroïdectomie partielle. -- Guérison

Juliette FOURRÉ : *27 ans.*

Entrée le 1er Janvier 1907, salle Denonvilliers.
Opérée le 9 janvier 1907.
Sortie le 23 Janvier 1907.

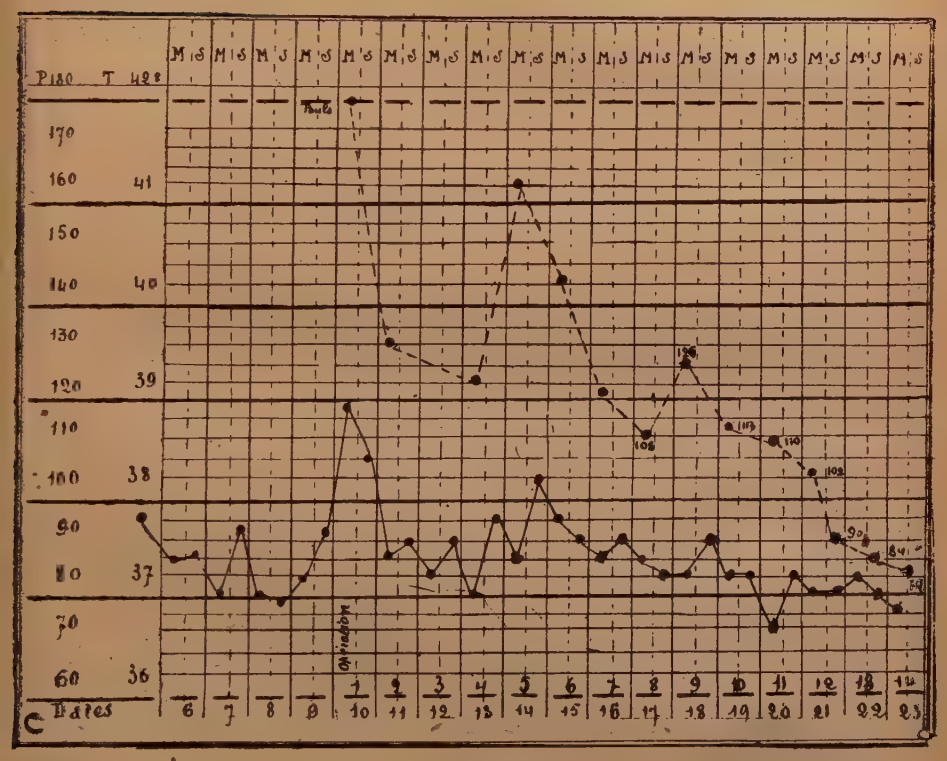

A. H. — Mère morte il y a 19 ans, la malade ne peut en préciser la cause

Père bien portant (71 ans).

7 frères et sœurs bien portants; mais très nerveux; 5 autres morts dont 4 en bas âge et le cinquième à 24 ans, d'épilepsie.

Antécédents personnels: Rien de particulier dans son état jusque il y a 2 ans, époque à laquelle débute l'affection actuelle.

La malade accuse d'abord l'exophtalmie. Sans cause, elle constate que ses globes oculaires deviennent saillants. Puis brutalement apparaît le goitre. Au réveil, elle s'aperçoit qu'elle a une tumeur à droite du cou (c'est l'hypertrophie aiguë du lobe droit) qui ne s'est pas modifié depuis cette époque. Assez rapidement (15 jours environ après), l'isthme et le lobe gauche grossissent également et prennent les dimensions qu'ils ont actuellement. Peu à peu le syndrôme se complète et après avoir suivi différents traitements qui ne lui ont donné aucun résultat, la malade nous est envoyée.

Etat du 3 janvier 1907

Goitre. — De grosseur moyenne. Le lobe droit et l'isthme sont plus hypertrophiés que le lobe gauche.

De consistance molle, il se réduit comme du tissu érectile quand on le comprime avec la main. (Les fortes émotions provoquent une augmentation de ses dimensions). Le goitre est pulsatile, et la main perçoit au passage de l'ondée sanguine un frémissement (thrill) très accusé. Le stéthoscope fait entendre, dans les vaisseaux du cou des bruits de souffle à renforcement systolique. Principalement la nuit la respiration est pénible et anxieuse. La fatigue (marche forcée) provoque chez la malade des crises de suffocation avec sensation de constriction à la base du cou. Durant le sommeil, le bruit respiratoire est assez violent. La voie est un peu enrouée.

Tachycardie. — Le pouls bat assez régulièrement entre 130 et 180 pulsations. La malade se plaint de crises de palpitations coïncidant avec les accès de suffocation.

Il y a une légère hypertrophie du cœur qui soulève une surface plus large que la région de la pointe. Les artères du cou sont très gonflées.

Exophtalmie. — Bilatérale et symétrique.

Le regard est fixe et brillant. Signe de Graëffe. Signe de Stellwag assez prononcé. Signe de Rosenbach (rareté du clignement palpébral). Limitation légère du mouvement d'abduction de chaque côté. Légère photophobie : exagération de la secrétion lacrymale (larmoiement dès que le sujet fixe).

Tremblements. — Ils sont marqués aux membres supérieurs et surtout aux mains (petites oscillations rapides et continues).

La malade a des crampes dans les membres inférieurs, des névralgies oculaires et frontales continues.

Dès le début le caractère s'est fortement modifié : instabilité et irritabilité faisant parfois place à des périodes de dépression et de tristesse.

L'appétit est inconstant ; l'amaigrissement est marqué. Polydipsie intense.

Ni albumine, ni sucre dans les urines. Sueurs profuses, perte de cheveux très marquée. Bouffées de chaleur. Epistaxis durant tout l'été dernier.

Les règles sont irrégulières, inconstantes, peu abondantes.

Thyroïdectomie ub lobe droit et de l'isthme pratiquée le 9 janvier 1907 par M. Rochard

Incision de Kocher. Section des muscles sous-hyoïdiens. Section puis ligature très minutieuse des grosses et nombreuses veines. Dégagement du pôle supérieur et ligature de son pédicule. Ligature de la thyroïdienne inférieure en arrière de la carotide, ligature de ses branches au contact du lobe. Le récurrent est vu ; c'est l'objet de toute notre attention, jusqu'à ce que tout le lobe droit soit dégagé. L'isthme est enlevé en continuité avec ce lobe ; la grosseur de l'isthme est, du reste, très réduite au niveau du lobe gauche où il est sectionné entre deux ligatures.

Reconstitution des plans. Petit drain.

Suites opératoires. — Durant la nuit, un peu d'excitation et d'oppression. Le lendemain matin, la température est à 39° et le pouls à 170, mais la malade ne nous donne aucune inquiétude : la respiration n'est pas gênée ; la malade est relativement calme ; le pouls, bien que rapide, est régulier.

Du reste, nous ne tardons pas à être complètement rassurés. Le

deuxième jour, le pansement est défait pour supprimer le drainage. Nous sommes frappés des modifications survenues du côté du lobe restant qui bat encore, mais faiblement, tandis que l'éréthisme des vaisseaux du cou est considérablement diminué.

A partir de ce moment, à part quelques douleurs de tête, du reste inconstantes, et peut-être dues à une trop grande ardeur au travail, il y a une véritable transformation dans l'état de la malade.

La température et les pulsations prises chaque jour au matin, accusent les courbes que l'on peut examiner. C'est une véritable chute en lysis de la tachycardie qui au 14e jour, jour de son départ, est tombée à 72 pulsations. Après un effort il y a bien dans la journée quelque variation dans le nombre des pulsations, mais sans que l'écart soit très important.

Plus frappant est, peut-être encore, la transformation de son caractère: à partir du 2e au 3e jour, elle devient gaie, affectueuse, s'intéresse à ce qui l'environne; son caractère devient plus stable et elle le dit elle-même. Elle demande à vaquer aux occupations de la salle, alors qu'avant l'opération, elle répugnait à ses occupations journalières. Le sommeil et l'appétit lui reviennent.

Le calme se reflète, du reste, dans le regard, malgré la persistance de l'exophtalmie. Dès le premier jour, les yeux de la malade nous font meilleure impression: ils sont moins fixes, moins brillants. Les jours suivants ils sont moins saillants, de l'avis de ses parents et de ceux qui l'entourent. Elle ne ressent plus, dit-elle, (comme autrefois des picotements dans les yeux).

En somme, quand elle quitte l'hôpital au 14e jour elle est considérablement améliorée. La tachycardie est, pour ainsi dire disparue; il en est de même des troubles nerveux et il persiste à peine un léger tremblement.

L'exophtalmie est un peu améliorée; enfin le goitre est, sous une cicatrisation parfaite, réduit à un noyau qui a tendance à devenir médian, et forme une petite tumeur à peine pulsatile, qu'il faut connaître pour remarquer. La malade est, du reste, très reconnaissante.

Nous la revoyons un mois après. Le lobe gauche du corps thyroïde est très atrophié et, n'est plus, pour ainsi dire, vasculaire. Le cou semble normal. Le pouls est à 80, mais la malade

est un peu émotionnée de nous voir et vient de monter un escalier: elle nous dit son plaisir actuel de vaquer à ses occupations.

L'exophtalmie est toujours persistante, mais certainement moins marquée, moins gênante (au dire de la malade).

Examen histologique pratiqué par le Docteur Rubens Duval. — Les fragments de ce goitre ont été fixés au liquide Dominici (iodochlorure de mercure iodé et formolé) et inclus à la paraffine. Les coupes ont été colorées de diverses manières, notamment à l'hématéine et au liquide de Van Gieson et, suivant la technique de Dominici, à l'éosine orange et au bleu de toluidine.

Les coupes intéressent à la fois le tissu propre du goitre et sa capsule.

La capsule ne présente rien de particulier. Elle enveloppe entièrement et régulièrement le goitre; elle est formée de tissu conjonctif normal. Les quelques hémorragies que l'on rencontre dans les interstices des faisceaux conjonctifs (On n'en voit d'ailleurs que dans la capsule et on n'en retrouve pas dans le tissu du goitre) sont simplement imputables aux traumotismes subis pendant l'acte opératoire.

De la capsule partent des cloisons conjonctives qui divisent le goitre en lobules. Ces cloisons conjonctives,nettement acsées par la fuchsine du liquide de Van Gieson, sont formées de tissu conjonctif adulte. Elles sont remarquablement réduites, strictement à ce qu'ilfaut pour remplir leur rôle de tissu de soutènement. Des septa partent des cloisons secondaires encore plus grêles qui forment la charpente conjonctive intralobulaire. Ainsi donc, non seulement il n'y a pas de sclérose, mais encore le tisu conjonctif est réduit à son minimum.

Dans les cloisons conjonctives cheminent des vaisseaux sanguins normaux à tous égards et qui ne sont ni plus nombreux qu'à l'état normal, ni dilatés, ni congestionnés.

Tout l'espace subdivisé en lobes et en lobules par les fines travées conjonctives est occupé par le parenchyme glandulaire. Celui-ci est en hyperplasie manifeste. Les formations glandulaires sont étroitement serrées les unes contre les autres, séparées seulement par de minces feuillets conjonctifs.

Les formations glandulaires ont perdu la forme régulièrement arrondie qui est si typique de la coupe des vésicules du corps thyroïde normal de l'homme adulte.

Par suite de leurs pressions réciproques, les cavités thyroïdiennes se sont déformées. Leur lumière rétrécie, considérablement diminuée de volume est allongée, sinueuse, incurvée en fer à cheval ou tout à fait irrégulière; parfois même elle est si étroite qu'elle en est presque virtuelle. La forme allongée, souvent très allongée des cavités sécrétantes donne l'impression qu'il s'agit de tubes glandulaires creux coupés en divers sens.

La plupart des cavités thyroïdiennes ne contiennent qu'une très faible quantité de substance colloïde. Celle-ci est d'ailleurs normale quant à ses caractères microscopiques et à ses réactions colorantes.

Ces petites cavités sécrétantes, tubuleuses, sont les plus nombreuses, mais à côté d'elles on en trouve de beaucoup plus grandes. Elles sont surtout plus longues et affectent la forme d'un tube creux, simple, ou ramifié à lumière toujours étroite.

D'autres cavités sécrétantes encore moins nombreuses que les précédentes se dilatent au contraire et se transforment en petits kystes, mais la lumière de ces microkystes est réduite par le développement secondaire de végétations épithéliales intrakystiques. En effet, l'épithélium qui forme les parois de la cavité sécrétante se relève en groupes flocculeux, puis les groupes flocculeux s'étirent, entraînant avec eux un axe conjonctif qui sert de soutien au prolongement villeux ainsi formé. Ces prolongements restent simples ou se ramifient formant ainsi des végétations intrakystiques.

L'épithélium qui végète dans les microkystes reste disposé sur une seule assise. Nulle part les cellules épithéliales ne cessent de faire partie d'un revêtement continu et elles ne s'infiltrent pas dans le tissu conjonctif sous jacent. Cette disposition est celle des végétations papillomateuses bénignes. Cette impression de bénignité est d'ailleurs confirmée par l'examen des caractères cytologiques des cellules proliférées. Ce sont des cellules cylindriques hautes, à protoplasme finement grenu. Leur noyau est régulier, arrondi, proportionné à la taille de la cellule. Sa chromatine est riche et disposée en un réticulum délicat. Les

nucléoles sont nets mais non hypertrophiés. Çà et là on rencontre un noyau plus volumineux double ou triple des noyaux voisins mais ne présentant pas les caractères monstrueux des noyaux des cellules des épithéliomas habituels. Ce sont sans doute des noyaux en suractivité fonctionnelle ou sur le point de se diviser. Nous n'avons pas vu de karyokinèses, ni de figure nette de division amitosique, il est cependant incontestable qu'il a dû y avoir des phénomènes de multiplication cellulaire assez actives.

Ces modifications ne se rencontrent pas en un point particulier du corps thyroïde, mais dans toute l'étendue de la pièce envoyée au laboratoire. Il s'agit donc d'une hyperphasie massive de l'épithélium glandulaire du corps thyroïde.

L'épithélium hyperplasié paraît être en suractivité fonctionnelle, car si les cavités sécrétantes contiennent peu de substance colloïde, toutes en contiennent au moins des traces, les caractères du protoplasme et du noyau ne sont pas ceux de cellules au repos, il est donc rationnel d'admettre que la petite quantité de substance colloïde observée tient plus à la rapidité de sa résorption, qu'à une réduction de sa production.

En résumé, toute transformation néoplasique peut être écartée, il n'y a ni sclérose, ni altérations vasculaires, il s'agit d'une hyperplasie pure et massive du parenchyme thyroïdien ».

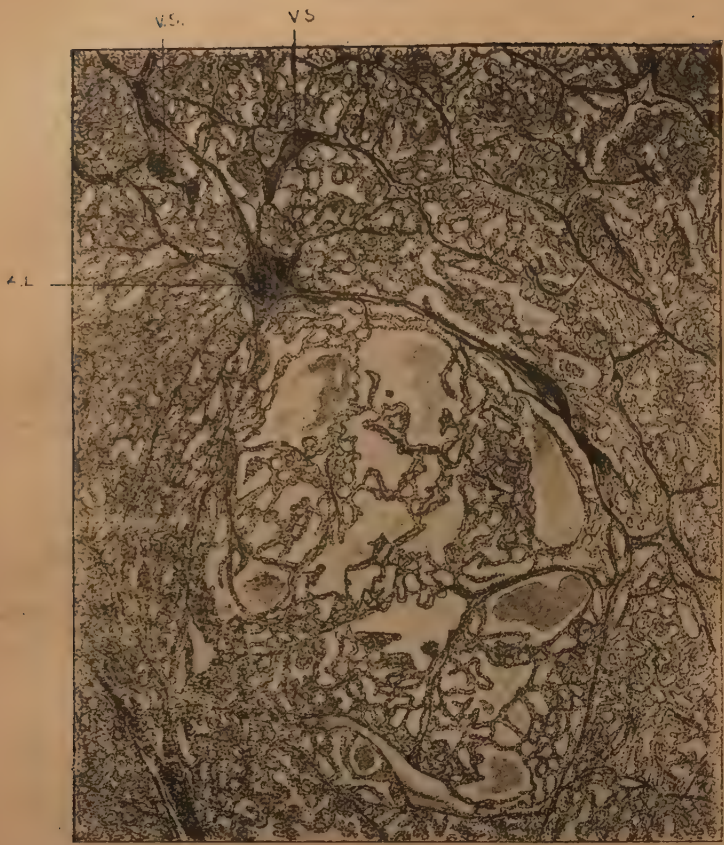

Faible grossissement: 35 millimètres.

Figure prise en plein tissu du Goitre exophtalmique.

On remarque la prolifération considérable des épithéliums, qui continuent de former des cavités secrétantes; mais celles-ci sont irrégulières, tubuleuses, contiennent peu de substan ce colloïde; au centre de la figure, certaines cavités sont considérablement dilatées, mais l'épithélium prolifère à leur intérieur sous forme de végétations simples ou plus ou moins ramifiées; le tissu conjonctif est réduit à son maximum. En A L se trouve un amas lymphoïde. En V S, quelques vaisseaux sanguins dilatés et congestionnés.

Un point de la figure précédente à un grossissement de 300 diamètres.

Dans le haut de la figure une grande cavité tubuleuse, irrégulière, avec des végétations de l'épithélium qui se relève en groupes floculeux; à son intérieur, il y a peu de substance colloïde.

Dans cette grande cavité et dans les cavités voisines, l'épithélium est partout formé de cellules hautes à protoplasma finement grenu et à noyaux riches en chromatine.

On voit encore que le stroma conjonctif est réduit à son minimum entre les cavités thyroïdiennes.

Goître Basedowifié. Thyroïdectomie partielle, Guérison

Madame Molard : 27 ans.

Entrée le 2 avril 1907. Salle Denouvilliers. Opérée le 4 avril. Sortie le 21 avril 1907.

A. H. Père vivant à 80 ans.

Mère vivant à 75 ans.

Cinq sœurs et un frère bien portants.

A. P. Rien de particulier dans sa jeunesse; mariée à 20 ans.

Il y a sept ans, pendant le premier mois d'une grossesse, elle perçoit une petite tumeur sur la partie médiane du cou. Cette tumeur augmente pendant la grossesse.

Ayant débuté par l'isthme, le goitre s'étend d'abord au lobe droit, ce dont la malade s'aperçoit immédiatement, après l'accouchement, puis au lobe gauche, formant trois petites masses de la grosseur totale d'une orange (le volume du goitre médian étant toujours le plus marqué).

Sous une médication iodée (teinture d'iode à l'intérieur) le goître rétrocède.

Il grossit à nouveau au moment des règles.

Cinq ans après, c'est-à-dire à 25 ans, nouvelle grossesse. Le goitre recommence à grossir, mais principalement le lobe droit, que la malade avait le moins remarqué jusque là. En même temps il devient plus dur.

Paraissent également des palpitations par crises, à la moindre impression, s'accompagnant d'augmentation du volume du goître; le caractère de la malade se modifie, elle a des migraines fréquentes.

Tous ces accidents s'accentuant depuis deux ans, la malade nous est envoyée.

Examen du 4 avril 1907

Tachycardie. — Crises de palpitations avec bouffées de chaleur. Le nombre des pulsations varie de 100 à 120 (130, et même plus, au moment des crises).

Rien du côté du cœur.

Goitre. — La glande est inégalement hypertrophiée, de la grosseur d'une orange. Le lobe droit est de beaucoup le plus volumineux, l'isthme et le lobe gauche semblant à peu près confondus. Il est résistant, légèrement vasculaire et frémissant; les carotides battent plus fortement, les veines sont plus dilatées.

Exophtalmie. — Est nulle, peut-être le regard est-il un peu brillant.

Les tremblements de mains sont continus.

Les troubles psychiques sont assez marqués. La malade est instable, impatiente, maussade; elle dort mal.

Elle se plaint également de névralgies dentaires, de céphalée.

Rien dans les urines; rien du côté de l'appareil respiratoire.

Les menstruations sont un peu troublées dans leur abondance et leur fréquence.

Opération du 12 avril 1907

Thyroïdectomie facile du lobe droit pratiquée par M. Rochard.

Suites. — Le lendemain la température est à 38° et le pouls à 120, mais bien frappé et régulier; aucune espèce d'accident.

Le 2e jour la température est à la normale; il en est de même du pouls au bout de 4 à 5 jours.

Au moment du départ le 26 avril, il persiste un noyau goitreux banal qui continuera à s'atrophier. Il n'y a plus de tachycardie (pouls à 60-65); plus de tremblement; les névralgies ont disparu et la malade se sentant l'esprit calme et libre se dit complètement guérie et à hâte de quitter l'hôpital.

Examen histologique pratiqué par le Docteur Rubens Duval

« Les fragments ont été fixés au liquide de Dominici, les coupes colorées à l'éosine orange et au bleu de toluidine, les autres à l'hématéine et au Van Gieson.

Les coups sont orientées perpendiculairement à la surface du

goitre et comprennent une lame de tissu allant de la surface du goitre vers la profondeur. Un des bords de la coupe répond à la surface du goitre.

Sur ce bord on voit tout d'abord la capsule conjonctive d'enveloppe du corps thyroïde qui est très amincie et réduite à quelques faisceaux conjonctifs. Puis on rencontre une mince couche de tissu thyroïdien aplati entre la capsule propre du corps thyroïde et une deuxième capsule qui est celle du goitre développé dans l'épaisseur du corps thyroïde. Le tissu thyroïdien ainsi refoulé par le développement du goitre présente une épaisseur variable suivant les points. Là où il est le plus épais il est sensiblement normal. Les vésicules arrondies présentent les dimensions habituelles et renferment de la substance colloïde à leur intérieur; là où il ne forme qu'une couche très mince les vésicules s'aplatissent, tendent à disparaître, tandis que du tissu conjonctif plus abondant se forme dans leurs interstices.

La capsule du goitre est assez épaisse, formée de faisceaux conjonctifs denses, serrés les uns contre les autres. Elle est parcourue par de nombreux et volumineux vaisseaux sanguins et lymphatiques dilatés.

En dedans de cette capsule le tissu du goître se présente sous des aspects très variables suivant les points examinés.

Immédiatement en dedans de la capsule on voit de très volumineuses vésicules serrées les unes contre les autres, ne laissant s'interposer entre elles qu'un étroit feuillet conjonctif où circulent de nombreux capillaires sanguins. Ces vésicules ont une très large lumière et l'épithélium qui les borde est cubique ou plus ou moins aplati. Les vésicules sont de forme généralement arrondie. Quelques-unes plus rares sont allongées ou tubuleuses. La plupart contiennent une grande quantité de substance colloïde présentant les réactions tintoriales habituelles de cette substance. Les grandes vésicules thyroïdiennes existent seules en certains points. En d'autres points on trouve soit entre elles, soit en dedans d'elles, d'autres vésicules de dimensions petite ou moyenne ou même des amas cellulaires pleins, étroitement serrés entre les vésicules thyroïdiennes.

Toutes les formations thyroïdiennes de cette zône, immédiatement en rapport avec la capsule propre du goitre, sont formées d'un épithélium, notablement plus coloré que celui du tissu thy-

roïdien, interposé entre la capsule propre du goître et l'enveloppe du corps thyroïde. Les noyaux notamment, sont plus riches en chromatine qui retient plus vivement les réactifs colorants. Il s'agit donc incontestablement d'une zône en suractivité fonctionnelle. Immédiatement en dedans de cette zône on en voit une nouvelle dont les caractères changent. Elle contraste surtout avec la précédente en ce qu'elle est beaucoup plus faiblement colorée. Le protoplasme des cellules thyroïdiennes, la substance colloïde, le tissu conjonctif, tout est coloré presque uniformément de rose très pâle par l'éosine. Les noyaux eux-mêmes ont faiblement retenu le bleu de toluidine et sont peu visibles à un faible grossissement. A un fort grossissement on ne leur trouve pas d'altération, leur réseau chromatinien est net et délicat. Ces tissus ne sont donc pas dégénérés mais à un stade de repos bien voisin de l'atrophie qui est par conséquent tout l'opposé de celui de la zône précédente qui est en pleine suractivité fonctionnelle. Cette atrophie est vraisemblablement due à une insuffisance de l'irrigation sanguine qui n'est abondante que dans la zône corticale située immédiatement en dedans de la capsule du goître. Le noyau central pâle qui constitue la presque totalité du goître et contraste avec la zône colorée corticale présente suivant les points, les aspects les plus divers. En certains points, ce sont de grandes vésicules tassées les unes contre les autres avec interposition minime de tissu conjonctif réduit à son minimum; en d'autres, ce sont des amas de petites vésicules thyroïdiennes presque dépourvues de lumière et revenues sur elles-mêmes, mais encore serrées les unes contre les autres, en d'autres le tissu conjonctif très abondant sépare largement les unes des autres, les cavités thyroïdiennes, enfin en certains points il y a de larges nappes de tissu conjonctif où s'essaiment çà et là quelques vésicules thyroïdiennes des dimensions les plus variées, dispersées et isolées les unes des autres ou encore groupées en petits amas. Là où le tissu conjonctif apparaît nettement, il est épaissi et comme œdémateux par suite de l'infiltration diffuse dans ses mailles de substance colloïde d'ailleurs modifiée et prenant très faiblement l'éosine. Çà et là aussi se font des hémorragies.

Au sein de ce tissu ainsi modifié, apparaissent quelques îlots vivement colorés qui correspondent à des groupes de vésicules

thyroïdiennes qui sans doute mieux vascularisés ont conservé toute leur vitalité et se présentent avec les mêmes caractères que celles que nous avons décrites en dedans de la capsule propre du goitre.

En résumé il s'agit ici d'un goitre à type d'adénome colloïde encapsulé du corps thyroïde ».

Goitre colloïde simple (20 diamètres).

La capsule du goitre est formée par la capsule propre du corps thyroïde et par une mince couche du corps thyroïde lui-même, dont on reconnaît les vésicules petites, atrophiées et aplaties, comprises dans le tissu conjonctif dense de la capsule.

Sur la capsule, on trouve de grandes vésicules dilatées, de dimensions irrégulières, remplies de matières colloïde et qui représentent les modifications caractéristiques du goitre parenchymateux colloïde.

Au-delà, une nouvelle zône où les vésicules thyroïdiennes, plus petites, à noyaux plus pâles, sont enterrées dans un tissu conjonctif assez dense de sclérose interstitielle.

Cas grave de maladie de Basedow

(Cachexie prononcée, asystolie menaçante). Ligature de l'artère thyroïdienne supérieure droite, le 28 octobre 1908. — Résection de la moitié du lobe gauche, le premier décembre 1908. — Très grande amélioration.

Madame Deniel, 33 ans.
Entrée le 8 octobre 1908. Salle Denonvilliers.
Sortie le 25 décembre 1908.

Il n'y a rien à noter dans ses antécédents héréditaires ou personnels. Mariée à 21 ans, elle a 3 enfants, dont le dernier atteint de paralysie infantile conserve des troubles du côté des membres inférieurs.

Au mois de janvier 1906, elle était à l'époque de ses règles quand, brusquement, à l'occasion d'une frayeur, elle fut prise de « battements de cœur, vomissements, faiblesses ».

Cette crise ne dura que quelques jours, mais, dès ce moment, son caractère s'est modifié, la tachycardie s'est installée avec crises d'oppression au moindre effort.

Peu de temps après se développe le goitre, puis l'exophtalmie. Apparaissent également des vomissements, de la diarrhée qui persistent jusqu'à l'époque actuelle; les règles n'existent plus, remplacées par des crises « cardiaques » avec ascite, œdème.

Examen du 8 octobre 1908. — Divers traitements ont été essayés, entr'autres le salycilate de soude et l'hématoéthyroïdine, n'entraînant que des améliorations passagères.

Ce qui frappe surtout en elle, c'est l'état d'agitation extrême. L'exophtalmie très marquée, avec nystagmus, lui donne une expression d'égarement; les signes de Stellwag, de Graëfe, de Berger s'y ajoutent.

La tachycardie, sans être très prononcée, (120-140) s'accompagne d'accès angineux et surtout d'arythmie qui dénote de la myocardite. Les souffles que l'on entend à la base du cœur semblent extra-cardiaques. Les battements carotidiens sont assez marqués avec souffles; il existe également des battements épigastriques.

Le goitre est plutôt petit, régulier, avec hypertrophie plus prononcée du lobe droit; il est réuittent, pulsatile, frémissant avec souffles à renforcement systolique.

Les tremblements de la tête et des mains, les névralgies (frontales, dentaires, etc...) l'insomnie, les crises de sueurs avec bouffées de chaleur, l'alopécie viennent compléter ce tableau.

L'amaigrissement très prononcé, les œdèmes malléolaires dénotent la déchéance physique avec tendance à l'asystolie.

Il est impossible de tenter une intervention. La malade est mise au repos et au traitement de Kocher (belladone, phosphate de soude, arsenic, frictions alcoolisées de la peau, bains fréquents). Le régime lacté, l'opium et la quinine sont utilisés contre la diarrhée et les névralgies.

Au bout de deux semaines nous constatons un réel changement: l'agitation s'est calmée, le sommeil est revenu, les œdèmes malléolaires ont disparu, les vomissements et diarrhée ont fait place à de la polydypsie et polyphagie.

Le moment est propice pour une ligature atrophiante que pratique Monsieur Rochard le 29 nombre 1908.

Ligature de l'artère thyroïdienne droite. Anesthésie locale, incision sur le bord antérieur du sterno-mastoïdien (incision de la ligature de la carotide externe). Les tissus sont indurés, scléreux et la recherche de la carotide externe est délicate; aussi est-on obligé de donner quelques gouttes de chloroforme à la malade. Section du tronc veineux thyro-linguo-facial. Ligature de l'artère thyroïdienne supérieure.

A la suite de cette intervention bénigne, la température monte à 39°, le pouls à 160, avec crises de dyspnée qui inquiètent momentanément l'entourage; mais au bout de 48 heures, tout danger est conjuré et l'amélioration va s'accentuer. Le caractère se modifie, mais surtout le goitre et l'exophtalmie: 3 semaines après l'intervention, le lobe droit s'est très rétracté, ses battements ont presque disparu, ce qui contraste avec l'état du lobe gauche, plus saillant, pulsatile avec « Thrill ». Non seulement l'œil est plus calme, mais l'occlusion des yeux est possible. La céphalée est les névralgies oculaires ont disparu. Par contre, la tachycardie reste toujours à 120. L'état général continue à s'améliorer et la malade reprend du poids.

En présence de cette transformation, Monsieur Rochard dé-

cide la résection partielle du lobe gauche, opération qui est pratiquée par lui, le premier décembre 1908.

La libération est assez délicate; mais la résection de la moitié supérieure de ce lobe est assez facile; la principale difficulté vient d'un éclatement de la capsule vasculaire au niveau de la partie restante; l'hémorragie nécessite une ligature en masse. Drainage.

Cette intervention est également suivie d'accidents de thyroïdisme aigu (crises d'oppression, température à 39°, pouls à 160) qui ne durent que 36 heures environ (sérum et morphine); mais le résultat en sera très appréciable, car actuellement le 25 décembre, jour de son départ, l'exophtalmie n'est plus guère marquée (les signes de Stellewag, de Graëfe, le nystagmus ont disparu); le cou est pour ainsi dire normal; seule persiste toujours la tachycardie à 110-120 (ce qui tient à l'altération de la fibre cardiaque) mais sans arythmie; les souffles que l'on entendait à la base du cœur ont disparu; il en est de même des crises dyspnéiques, des tremblements, des névralgies.

La malade qui ne travaille plus depuis deux ans nous supplie de la laisser repartir en Bretagne pour reprendre son métier de sardinière. Son état général est bon et nous pouvons espérer une guérison prochaine.

Examen histologique pratiqué par le Docteur Rubens Duval

Ce goitre consiste essentiellement en une hypertrophie parenchymateuse de l'organe.

Le tissu conjonctif est peu développé; il forme simplement des cloisons séparant les lobules thyroïdiens et de minces travées entre les cavités sécrétantes. Les vaisseaux qui parcourent le tissu conjonctif sont sensiblement normaux. Par endroits le tissu conjonctif est le siège d'infiltration cellulaire qui constitue de petits amas de forme arrondie ou irrégulière. Ils sont de deux sortes: les uns, les plus simples, sont constitués uniquement par une infiltration de lymphocites dans les mailles du tissu conjonctif, les autres plus complexes, sont de véritables nodules lymphoïdes de néoformation. Ils présentent à considérer

un centre germinatif clair, bien apparent, pourvu de cellules germinatives de Flemming; le centre germinatif est entouré d'un anneau de tissu lymphoïde constitué par des lymphocites disposés dans les mailles d'un tissu conjonctif réticulé: il s'agit donc de véritables ondules lymphatiques identiques aux follicules clos de l'intestin par exemple.

Les modifications les plus importantes portent sur le parenchyme. Les cavités sécrétantes sont augmentées de nombre et de volume; leur forme est arrondie, tubuleuse ou plus ou moins irrégulière; elles sont étroitement serrées les unes contre les autres; leur épithélium est vivement coloré, formé de cellules cubiques hautes, sensiblement normales; la lumière de la cavité renferme en règle générale, en quantité plus ou moins abondante, de la substance colloïde sensiblement normale quant à sa réaction histologique.

A côté des cavités sécrétantes qui se présentent ainsi avec des caractères sensiblement normaux de leur épithélium, on trouve des nodules plus ou moins arrondis ou ovalaires formés par des cavités sécrétantes dont l'épithélium est constitué par des cellules extrêmement hypertrophiées, quatre et cinq fois plus considérables que les cellules des tubes voisins, un noyau également deux ou trois fois plus volumineux; ce sont de véritables nodules adénomateux: Il s'agit d'adénome et non d'épithéliome, car les cellules restent ordonnées en cavités sécrétantes; il n'y a pas de désorientation cellulaire; et s'il y a hypertrophie du protoplasme et du noyau, les dimensions respectives des parties constituantes de la cellule restent proportionnées; les nucléoles ne présentent aucune malformation; on ne retrouve en un mot aucun des caractères cytologiques habituels aux néoplasies malignes; bien plus, dans ces nodules adénomateux, les cellules épithéliales ont conservé leurs aptitudes fonctionnelles et des cavités sont remplies par de la substance colloïde qui ne se distingue en rien de celle que l'on retrouve dans les cavités sécrétantes de type normal.

En résumé, il s'agit d'une hyperplasie massive de l'épithélium thyroïdien avec formation de petits adénomes au sens histologique général du mot, et très différents de ce qu'on est convenu d'appeler adénomes du corps thyroïde. Enfin il y a une apaprition de follicules lymphatiques dans le tissu conjonctif: il est possible, mais non certain, que cette néoformation lym-

phoïde ressortisse d'un processus inflammatoire dont elle serait, dans ces conditions, l'unique représentant.

Ce cas est tout à fait comparable au cas Fourré, mais à un degré plus accentué, comme en témoigne la formation d'adénomes qui doivent être considérés comme un degré de plus de l'hypertrophie parenchymateuse. Il n'est pas certain, en effet, que ces adénomes ne doivent pas être considérés seulement comme une néoplasie bénigne, mais aussi comme des portions en suractivité fonctionnelle, et comparables, de ce fait, aux hypertrophies compensatives.

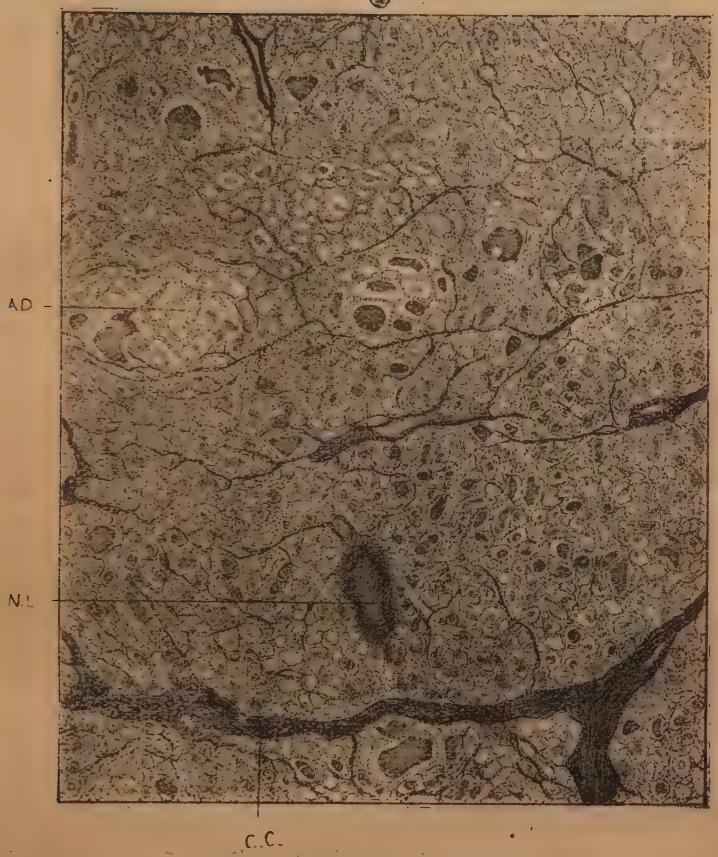

Grossissement de 35 diamètres

Prolifération massive de l'épithélium thyroïdien qui reste disposé en cavités secrétantes, d'apparence sensiblement normale, mais cependant plus serrées les unes contres les autres qu'à l'état normal.

En certains points, cependant, en AD l'épithélium augmente considérablement de volume, en une région assez bien délimitée et constituant, par suite, un véritable adénome. Sur cette figure, on note encore un nodule lymphoïde N.L.), pourvu d'un centre germinatif clair; on voit aussi une cloison conjonctive, cloison interlobulaire (CC). A part cette cloison, d'ailleurs peu épaisse, on note le faible développement de la charpente conjonctive.

Un point à un grossissement de 300 diamètres d'une autre portion du même goitre exaphtalmique.

La figure montre, à la fois, le tissu fondamental du goitre et une portion d'un nodule adénomateux.

Le tissu fondamental du goitre est formé de cavités secrétantes, tapissées d'un épithélium déjà légèrement hypertrophié dont les cellules possèdent un protoplasma finement granuleux et un noyau riche en chromatine. Elles contiennent un peu de substance colloïde.

Les formations adénomateuses sont constituées par des cavitéssecrétantes plus volumineuses, mais qui diffèrent surtout des précédentes, en ce que l'épithélium qui les constitue, est encore plus hypertrophié. Les cellules, très volumineuses, ont un protoplasma plus homogène, des noyaux très agrandis, quelquefois deux pour une cellule; les cavités adénomateuses contiennent de la substance colloïde sensiblement normale.

Là encore on peut remarquer le faible développement du tissu conjonctif.

Tableau des Cas publiés jusqu'en 1900 (Rehn)

NOMS	Total des Cas	Cas avancés	Cas moyens	Cas légers	Guérison	Amélioration	Non guéris	Mort	OBSERVATIONS
Heindenhaim.	1	1				1			Amélioration presque voisine de guérison.
Hellerich	9	2	1	6	1 4	1	1 1	1	Pour le cas de mort, il s'agit également de cancer du corps thyroïde; mort sous le chloroforme.
Karewki	3	1	1	1	1 1	1	1		Pour le cas de non amélioration, la maladie de Basedow n'était pas certaine.
Krœnlein	16	8	6	2	5 6 2	3			Une fois double opération; récidive du goître au bout de 2 ans, nouvelle intervention.
Kônig	3		3			2		1	
Kümmel	20	13	5	2	11 5 2	1	1		
Laemstein ...	6		6		1	5			L'amélioration a été lente.
Mikulicz.....	13	5	5	3	4 5 3	1			4 fois ligature des artères pour les cas avancés.
Moëller.....	11	3	5	3	3 5 3				
Neuber	4	4			3			1	Mort par pneumonie.
Noll	1	1			1				
A reporter...	87	38	32	17	66	15	3	3	

NOMS	Total des Cas	Cas avancés	Cas moyens	Cas légers	Guérison	Amélioration	Non guéris	Mort	OBSERVATIONS
Report...	87	38	32	17	66	15	3	3	
Rotter.....	4	1	3		1	2		1	
Rehn.....	14	10	4		5	4		5	
Riedel.....	10	2	2	6	5	4		1	Le cas de mort avait des métastases thyroïdiennes pulmonaires ; de la cirrhose du foie. Ajouter 6 cas qui ne sont pas suffisamment détaillés pour entrer dans la classification.
Ricguer.....	1	1						1	
Rech.....	7	3	2	2	2 2 2			1	La mort est survenue 2 semaines après l'opération d'insuffisance cardiaque.
Besselhagen..	1	1						1	La mort est survenue au 8e jour de paralysie cardiaque (cas compliqué de la compression de la trachée).
Bernds.....	3	2	1		1 1				
Courvoisier..	2	1	1			1 1			
Crédé.....	2	2			2				
Czerny.....	2	2			1			1	Enuclécation dans le cas d'amélioration, extirpation dans le cas de mort.
Doerfler.....	1	1				1			Malade cachectique. Œdème, mort sous chloroforme au début de l'opération.
Doyen.....	4	3			3				
A reporter...	138	67	45	25	85	28	3	14	

NOMS	Total des Cas	Cas avancés	Cas moyens	Cas légers	Guérison	Amélioration	Non guéris	Mort	OBSERVATIONS
Report...	138	67	45	25	85	28	3	14	
Eiselsberg ...	1	1						1	Mort de choc opératoire.
Franke.....	1	1						1	Malade de 60 ans avec phénomènes cardiaques avancés. Mort au 3e jour.
Garré.....	5	2	2	1	1	1 2 1			Dans un 6e cas, il a pratiqué sans résultat, résection ligatures d'artères et résection de sympathique.
Hahn.....	5	3	1	1	1 1 1	1		1	
Hambordt....	1				1				
Heineckc	1			1				1	
Schuchardt ...	4	4			2	1		1	
Schede.....	2		2			2			Exophtalmie persiste.
Tuffier.....	2	2			1	1			Le cas guéri avait été traité par Charcot par des injections.
Trendelenburg	3	2	1			2 1			
Wagner.....	4	4			3				
Wolf.....	10	10				6	1	3	2 fois amélioration notable, 4 fois bons résultats ; une récidive grave.
TOTAUX...	177	95	52	24	96	57	4	24	

Tableau des Cas publiés après 1900

NOMS	Nombre des Cas	Guérison	Amélioration	Non guéris	Mort	OBSERVATIONS
1900 Mickulicz. { Travail de Reinback	18	15	1	1	1	Cette mort appartient aux ligatures artérielles.
1900 Krönlein { Travail de Bertha witczr	23	15	4	2	2	Dont une chez un moribond.
1900 Garré..	8	8				
1900 Kümmel { Travail de Schülz. 1900. Mêmes observations reprises par Friedheim. 1905.	20	14	5		1	Due à une résection trop large.
1901 König.....	8	4	3		1	
1902 Kocher.....	59	45	8		4	
1903 Curtis.....	11	6	2		3	
1904 Mayo.....	40	25	9		6	Dont 2 moribonds.
1905 Lessing.....	8	6	1		1	Due à de la sclérose trachéale ayant nécessité une intervention d'urgence.
1905 Hartley.....	15	14			1	
1905 Huntington.....	9	8			1	
1906 Riedel.... { Travail de Schultze	50	36	6	1	7	Mort par insuffisance cardiaque dans des cas très avancés.
1907 Landstromme.....	32	18	7	5	2	
1907 Kecher.....	254	203	42		9	Pas un décès dans les 91 dernières opérations.
	554	417 = 74,85 °/.	88 = 15,84 °/.	9 = 1,62 °/.	39 = 7,02 °/.	
1908 Garré.....	32	31 guérisons et améliorat.			1	

CONCLUSIONS

1° La glande thyroïde, en état de fonctionnement morbide, joue dans la maladie de Basedow le rôle le plus important.

2° Cliniquement et anatomiquement, que le goitre soit primitif ou secondaire, Basedowien ou Basedowifié, la glande présente toujours, comme lésion principale, une extrême vascularisation; elle est justiciable, par conséquent, de la même intervention.

3° Celle-ci sera nécessitée par l'insuffisance des traitements médicaux, sérothérapiques.

4° Le fonctionnement de la glande peut être restreint d'une façon indirecte (sympathicectomie) ou directe (interventions thyroïdiennes). Celles-ci sont indiquées par leur facilité, leur innocuité plus grande, et surtout leurs résultats incontestablement très supérieurs.

5° L'hémi-thyroïdectomie extra-capsulaire est l'opération de choix, seule opération radicale, logique, possible, dans le cas de goitre charnu, vasculaire. Les ligatures atrophiantes, seront réservées aux cas graves et aux récidives.

6° La thyroïdectomie partielle, sagement préparée, conduite avec prudence, à cause du nombre des vaisseaux et de leur altération, donne les meilleurs résultats, d'autant plus rapides et plus complets que le cas est moins ancien.

Vu et approuvé,
Le Président de Thèse.
SEGOND.

Vu : Le Doyen,
LANDOUZY.

Vu et permis d'imprimer,
Le Vice-Recteur de l'Académie de Paris,
L. LIARD.

BIBLIOGRAPHIE

I. — Ouvrages traitant de la thyroïdectomie dans le goitre exophtalmique (avec l'énumération des cas opérés)

1875 (3) **Watson.** — Excision of the thyroïd gland Brit. méd. Journ. 1875.

1880 (1) **Tillaux.** — Thyroïdectomie pour un goitre exophtalm. Guérison. Bullet. de l'Acad. de méd.

1882 (4) **Bénard.** — Contribution à l'étude du goitre exopht., pathogénie, traitement.

1884 (4) **Rehn.** — Ueber die extirpation des Kropfes bei Morbus Basedowii, Berl. Klin. Wochenschr, n° 11.

1885 (1) **Mickulicz.** — Ueber die resektion des Kropfes. Centralbl. f. Chir, n° 51, p. 891.

1886 (1) **Weidemann.** — Kropf extirpation ün Augusta hospital in Berlin. Inaug. Diss. Berlin.

1887 (1) **Dubreuil.** — Goitre cystique; maladie de Basedow. Guérison. Gaz. méd. de Paris, n° 34.

(1) **Fraser.** — A. case. of exophtalmie, goitre operated in 1887. Edinburgh. méd. Journ. Vol. 23.

1888 (2) **Josipovici.** — Zur Therapie des Morbus Basedow. Inaug. Diss. Berlin.

Wolff. — Weitere Beitrage Zur Lehre wom. Kropf. Berlin. Klin. Wochenschr. n° 28.

Wolfler. — Die chirurgische, Behandlung des Kropfes. Berlin.

1888 (1) **Chrélieu.** — De la thyroïdectomie. Thèse Paris 1888.

(4) **Frank.** — Aus dem. stadt. Allgem. Krankenhaus am. Friedrichshain. Berlin. Klin. Wochenschr. n° 41, p. 823.

(1) **Gauthier.** — De la cachexie thyroïdienne dans la maladie de Basedow. Lyon méd. n° 28.

(1) **Ollier.** — Sur la thyroïdectomie. Lyon. méd. n° 14.

(1) **Trzbicky.** — Weitere Erfahrungen über die resektion des Kropfes nach Mikulicz Langenbecks. Arch. Bd. 37, p. 498.

1889 (5) **Kocher.** — Bericht über weitere 250. Kropfextirpationen Schweiz. Korresp. Bl. n° 1, u. 2.

(1) **Stierlin.** — Zur stumaexstirpation bei Morbus Basedow. Bruns'Beitr. Bd. 5, p. 247.

1890 (1) **Kümmel.** — 1 Fall referiet im ärztl. Verein Hamburg. Sitzung. V. 19. nov. 1889. Dtsch. med. Wochenschr, p. 438.

(1) **Rupprecht.** — Jahresber. a. Gesellschr. f. natur-u-Heilkunde Dresden 1889-1890.

(1) **Sickinger.** — Zur operativen Behandlung du struma bei Basedowscher Krankheit Inaug. Diss. Strassburg.

1891 (1) **Câird.** — A case of escision of exophtalm. goitre. Transact. of. the med. chir. Soc. Edimb. Vol 10, 5.

(1) **Lamy.** — Journal des connaiss. méd. Ref. im Centralbl. f. Laryngologie, 91.

(1) **Lemke.** — Ueber chirurgische Behandlung des morbus Basedow. Dtsch. méd. Wochenschr, n° 2.

Roux. — Remarques sur 115 opérations du goitre Festschr. f. Th. Kocher, Wiesbaden 91.

Wœlfler. — Die chirurgische Behandlung des morbus Basedow. Berlin 3 Teil. p. 86.

1892 (80) **Buschan.** — Die Basedowsche, Krankheit, Monographie, Heipzig, u. Wien 94.

1892 (3) **Dreesmann.** — Die chirurgische. Behandlung des morbus Basedow. Dtsch, méd. Wochenschr.

(3) **Lemke.** — Weiteres über die chirurgische Behandlung des morbus Basedow Dtsch. méd. Wochenschr.

(1) **Rotter.** — Freie. Chirurg. Veireinig. Zu Berl. Sitzg. v. 12 Dez. 1892.

(3) **Stierlin.** — Weiterer. Beitrag zur strumaexstirpation bei morbus Basedow. Bruns'Beitr, p. 587.

(3) **Wette.** — Beitrage zur symptomatologie und chirurgischen Behandlung des Kropfles, sorvie uber die

Abräu gigkeit des morbus Basedow wom Kropfle Langenbecks Arch. Bd. 44. p. 796.

1893 (1) **Bossini.** — L'extirpazione del gozzo nel morbo del Basedow. Clin. Chir. 1893.

(1) **Determeyer.** — Ueber einen opérativ. behandelten. Fall non morbus Basedow. Dtsch méd. Wochenschr, n° 24.

(4) **Freiburg.** — Méd. News 63,9.

(1) **Hahn.** — Ueber morbus Basedow und seine Behandlung. Inaug. Diss Würzburg.

1893 (1) **Massopust.** — Ein operierter Fall von Morbus Bassedow Centralblatt. f. chir, n° 33.

(1) **Neumann.** — Bericht über eine Strumektomie bei morbus Bassedow, Dtsch, méd. Wochenschr, n° 19.

(3) **Sulzer.** — Bericht über 200 Kropfoperationen Dtsch. Zeitscher. f. chir. Bd. 36.

1894 (2) **Booth.** — A brief rewien of. the thyrtheory in graves' disease, report of. 2 cases treated by thyroïdectomy. Journ. new. and, ment. diseas. Vol. 21 New-York.

(1) Exophtalmie goitre, thyroïdectomy. New-York. méd. Journ. Vol. 59.

(1) A case of exophtálmie goitre; thyroïdectomy Boston, méd. and. surg. Journ. Vol. 130.

(1) Oedema in graves'dis, report of case of œdema of eyelids. thyroïdectomy. New-York, méd. Rev. Vol. 52. July 11.

(4) **Briner.** — Ueber die operative Behandlung der Basedowschen Krankeit durch. Strumectomie. Bruns'Beitr. Bd. 13,3, p. 704.

(1) **Brissaud.** — Sur un cas de mort par exothyropexie pour un goitre exophtalmique. Méd. Mod. 1, 5, n° 16.

1894 (1) **Lake.** — Thyroïdectomie partielle du lobe droit pour une maladie de Graves. La Méd. Mod. 45.

(3) **Lemke.** — Was. wir vonder chirurgischen Behandlung des Morbus Basedow zu errvarten haben. Dtsch. méd. Wolchensch, n°. 42.

(2) **Mannheim.** — Der Morb. Gravesü Berlin 1894.

(1) **Newton.** — A case of exophtalmie goitre; thyroïdectomy. Boston méd. and. surg. Journ. Vol. 130.

(1) **Peterson.** — Exophtalmie goitre ensed. by thyroïdectomy. New-York méd. Journ. 24 nov.

(2) **Putnam.** — For Graves'disease. Journ. of new. and. ment. dis. Vol. 19, p. 359.

(1) **Rehn.** — Ueber Morbus Basedow. Dtsch. méd. Wolchenschr, n° 12.

(1) **Solary.** — Du traitement chirurgical du goitre exophtalmique.

Stockmann. — Beitrage zur operativen Behandlung der Besedowschen Krankeit. Dtsch. méd. Wochenschr. n° 6.

(1) **Tilmann.** — Charité. Annalen, Bd. 19, p. 412.

1895 (1) **Gerster.** — Exophtalmie goitre; excision of right. thyroïd marcked improvement. Ref. Rev. neural. n° 14.

1895 (1) **Gibson.** — Excision of enlarged, right. lobe and isthmus of. thyroïd gland. Interc. Journ. of. méd. and. sug. May.

(2) **Hascovec.** — La maladie de Basedow, son traitement et sa pathogénie (2 cas traités chirurgicalement) Gazette des Hôpitaux, Paris.

(61) **Heydenreich.** — Le traitement chirurg. de la mal. de Basedow. Sem. Méd. T. 15, p. 32.

(1) **Koch.** — Morbus Basedow. Nederl. Tijdschr. f. Geneeskunde, Bd. 2, p. 195.

(2) **Kocher.** — Bericht über 1000 Kropfexcisionen Chir. Kongr. 1895, p. 29.

(12) **Mickulicz.** — Chirurgenkongrek. Dtsch. Gesellsch. f. Chir. 1895, p. 21.

1896(190)**Allen Starr.** — Méd. News. April 18.

(2) **Berndt.** — Zur chirurgischen Behandlung der Basedowschen Krankeit. Langenbecks. Arch. Bd. 52,9.

(1) **Coley.** — Thyroïdectomie pour un goitre exophtal. The New-York surg. soc. 96.

(1) **Edgeworth.** — Note on a cose of exophtalmie goitre. Brit. méd. Journ. Vol. 19.

(1) **Jaboulay.** — La régénération du goitre extirpé, dans la malad. de Basedow. Lyon, méd. n° 25.

1896(156)**Kinnicutt.** — The théory of the thyroïd origin of Graves'disease with its bearing on the surg. treatment

of the disease. New-York, méd. Rec. Vol. 49. 16.

Mattiesen. — Beihag. Zur pathologie und chirurgischen Behandlung des Morbus Basedow. Inaug. Diss. Erlangen.

(2) **Riedel.** — Chirurgische Behandlung der Basedowschen Krankheit. Penzoldt. u. stintzings Handbuch der Therapie abt. VIII, p. 531.

(3) **Triconi.** — 3 casi di Morbo di Basedow curati chirurgicamente. Policlinico. Vol. 3, 8.

1897 (1) **Darkeschwitch.** — Ueber einen Fall von Morbus Basedow durch. extirpation der Schilddrüse gebessert. Ref. Monatschr. f. Psych. u. Neurol. II. 3.

(1) **Debove.** — Note sur un cas de goitre exophtalmique, traité par thyroïdectomie partielle. Revue Neurolog. T. 5, 3.

(1) **Desguin.** — Sur un cas de thyroïdectomie p. la malad. de Basedow. Ann. de la Soc. belge de chir. Bruxelles. Juin 1897-98.

(10) **Diskussion.** — Uber die chirurgische Behandlung des Morbus Basedow im Aerzteverein Hambourg, Berl. Klin Woschenschrift, n° 28 u. 40.

(4) **Rodocanacchi.** — On four cas of goitre traited by operation and certains dangerous symptoms Wich may. follow the operation Lancet, vol. 2, p. 911.

Sânger. — Ueber einen erfolglos operierten Fall von Morbus Basedow. Neurol. centralbl. 8, p. 381.

(1) **Soupault.** — Maladie de Basedow datant de 8 ans, traitée par la thyroïdectomie partielle, mort, etc. Rev. Neurol. 22, 30 nov.

(14) **Schulz.** — Ueber morbus Basedow und seine operative Behandlung. Berl. Klinik Heft. 108.

(3) **Schwartz.** — Sur le goitre exophtalmique, Bull. chirurgie 3 mars.

(2) **Tuffier.** — Deux cas de goitre exophtalmique, traités par l'hémithyroïdectomie. Gaz. hebd. n° 20.

(1) **Verhoef.** — Thyroïdectomie pour un cas de maladie de Basedow.

(1) **Wolff.** — Ueber halbseitige strumektomie bei morbus Basedow. Dtsch. méd. Wochenschr. V. B. 26.

1898 (8) **Booth**. — The results, obtained by the operation of partial thyroïdectomy in 8 cases of Graves' dis méd. Rec. Aug. 13.

(6) **Hampel**. — Beitrag zur chirurgischen Behandlung von morbus Basedow. Inaug. Diss. Greifswald.

(172) **Sorgo**. — Die operative therapie der Basedowschen Krankheit Centralbl. f. Greuz geb. I. (1, 6, 7, 8).

(1) **Stokes**. — On thyroïdectomy in exophtalmic goitre. Brit. Journ. octob. 29.

(19) **Wolff**. — Ueber die halbseitige Kropfextirpation bei Basedowscher Krankeit Mitteil A. d. Greuz geb. Bd. 3. Heft. 1.

1899 (1) **Cahen**. — Strumektomie bei Morbus Basedow. Dtsch. méd. Wochenschr, n° 39.

(1) **Mœbius**. — Ueber die operation bei Morbus Basedow Münch. Méd. Wochenschr n° 1.

(4) **Veslessen**. — Der Morbus Basedow, mit besonderer Berücksichtigung anf Pathogenese und Behandlung. Zeitschr. f. Klin. méd. 37, p. 512.

1900 (9) **Ehrich**. — Klinische und anatomische Beitrage zur Kenntnis des Morbus Basedow Bruns-Beitr. Bd. 28 Heft 1.

1900(304)**Rehn**. — Die chirurgische Behandlung des morbus Basedow Mitteil. a. d. Greuz geb Bd. 7, Heft. 1.

(18) **Reinbach**. — Ueber die Erfolge der operativen Therapie bei Basedowscher Krankeit, mit besonderer Berücksichtigung der Danererfolge Greuzgeb. Bd. 6. Heft

sichtigung der Danererfolge Greuz geb. Bd. 6. Heft 1. n. 2.

(15) **Wittner**. — Endresultate operativer Behandlung der Basedowschen, Krankheit Brün's Beitr Bd 29.

1901 (20) **Schultz**. — Ein Weiterer Beitrag zur operativen Behandlung der Basedowschen Krankheit Bruns'Beitr. Bd. 30. 1901.

1902 (1) **Christiani**. — Morbo di Basedow thyroïdectomia. Guarizione.

(14) **Diwawin**. — Zur Frage der operativen Behandlung der Graveschen Krankheit. Russ. méd. Rundschau I.

(59) **Kocher**. — A. Ueber morbus Basedow Greuzgebrete Bd. 9. Heft 1 u 2.

1903 (11) **Curtis**. — Thyroïdectomy and sympathectomy for exophtalmie goitre Ann. of. surg. Aug.

1903 (4) **Heinlein**. — Ueber den heutigen standder Lehre vom-Kropf. und. dessen operative Beseitigung Münch, med. Wochenschrift. n° 48.

(1) **Vosschulte**. — Zur Kanistik der operativen. Behandlung des morbus Basedow. Inaug. Diss. Kiel.

1904 (1) **Closs**. — Die Kropfoperationen von 1896-1903 Bruns' Beitr. p. 489.

(2) **Jahresbericht**. — Heidelberger chirurgischen Klinik für 1903 Bruns's Beitr. p. 82.

(2) **Krœber**. — Statistik der Kropfoperation an der Bonner chirurgischen Klinik wom I april 1899, bis I april 1904. Inaug. Diss. Bonn 1904.

(40) **Mayo**. — Thyroïdectomy for exophtalmie goitre Basedow. upon forty operative cases New-York med. Rec. 66. 19.

1905 (20) **Friedheim**. — Operative Behandlung des Basedów. Dtsch. Gesellsch. f. Chir.

(8) **Lessing**. — H. Zur operativen Behandlung Basedowschen Krankheit. Jamarsitzg. d. freien Vereinig. Berl. Chirurg.

(15) **Hartley**. — Thyroïdectomy for exophtalmie goitre. Annals. of. surgery 1905.

1906 (50) **Schultze**. — Zur chirurg. des morbus Basedow. Mitteilungen aus der Greuzgeb. d. med. and. chirurg. XVI.

1907 (1) **Stumme**. — Un cas de Basedow. avec tuberculose d'une glande parathyroïde (Cas de la clinique d'Hochnegg)

(32) **Landstrômme**. — Etude chirurgicale et anatomique de la maladie de Basedow.

(254) **Kocher**. — The Journal. of. the american medical association. Octobre. Volume XLIX.

1908 (32) **Garré**. — La strumectomie dans la maladie de Basedow. Presse médicale. Février.

II. — Autres ouvrages à consulter

A

Abadie. — 1896 Congrès de Chirurgie.
1897 Académie méd. Presse méd. 3. mars et 13 juillet
1898 Bulletin médical 23 mars.
1899 Société de biologie 4 février.
1907 Congrès Méd. de Paris et Gazette des Hôpitaux

Alexander. — Zur Behandlung des Morbus Basedow. mitantithyroïdin Moëbius Münch. Med. Wochenchr n° 29. 1905.

Allen Stars. — Nature et traitement du goitre exophtal. (Méd. News 8 avril 1896)

B

Beck. — Exfarhungen über einige meuere arzneimittel. Med. Kon. Bl. d. Wurtemb. Azzl Landesver, 75, n°28, 1905.

Boerma. — Ein Beitrag Zur thérapeutischen Verwendung des antithyroïdin-dertze, Rundschau n° 1 1905.

Brinkmann. — Ueber therapie bei Morbus Basedow Inaug. Diss. Münch 1905. August-1903.

Burghart and Blumental. — Ueber die spezifische Behandlung des morbus Basedow Therapie d. Gegenwart.

Burghait. — Beitrage zur organothérapie. Dtsch med. Wochenschrift, n°s 32 et 38, 1899.

Ballet et Euriquez. — Des effets de l'hyperthyroïdation expérimentale (Méd. mod. n° 104 et Sem. Méd. p. 330) 1895.

Bérard. — Contribution à l'anatomie et à la chirurgie du goitre. Thèse Lyon 1896-1897. « Goitre exophtalmique » Nouveau traité de chirurgie. Le Dentu et Deblet 1908.

Bonnet. — Recherches sur le goitre exophtalmique (Revue Méd. 10 juillet 1898 et Société Méd. des Hôp. 26 octobre 1899).

Brissaud. — Exothyropexie dans le goitre exophtalmique. Leçons sur les maladies nerveuses. Paris 1895.

Brühl. — Faux goitre exophtalmique (Gaz. des Hôp. 1891).

Boix. — Article du goitre exophtalmique dans le traité de Médecine de Charcot-Bouchard 1905.

Bernard. — (Léon et Cavadias). Le cœur des goitreux. Presse Méd. Nov. 1907.

Balacesco. — Die totale und bilaterale resektion des sympathicus cervicales bei. Morbus Basedowü. Arch. f. Klin chirurgie LXVII 1902.

Ballarins et Munoz. — Bocio exophtalmico navado por la sympatectomia cervical. bilateral. Revista medicina y cirurgia praticas (1902).

C

Cerkez et Juvaro. — Nouvel exemple d'extirpation double du sympathique cervical. Arch. des sciences médicales. Janvier, Mai 1898.

Chamberlain — Maladie de Basedow. Pathogénie. Thèse de Paris, Année 1894.

Chipault. — Académie de Méd. T. XXXIX 1898. Travaux de Neurologie chirurgicale 1899.

Combemale et Grandier. — Indep. Med. 25 mars 1899.

Christans. — Vorlaufige mitteilungen über Behandlung des morbus Basedowii mit organoprüparatus von thyreoïdektomirten Ziege. Medizinische Klinik 1905 n° 5.

Caumont. — Lyon médical 17 septembre 1899.

D

Dreufus. — Die therapie des Morbus Basedowü in den letzten Jahren Centralblatt. f. d. ges, Therapie, 83, 1905.

Durïg. — Ein Beitrag. Zur serum Behandlung des Morbus Basedowü. Münch, med. Wochenschr 18. 1905.

Dastre. — Goitre sympathique et goitre exophtalmique. Revue de Neurologie. Mai 1899.

Doyen. — Thyroïdectomie dans le goitre exophtalmique. Semaine Méd. 29 juillet 1897.

Congrès français de chirurgie 1897 (Faure, Jonnesco-Doyen).

Congrès français de Médecine 1907.

Duhamel. — Le faux goitre exophtalmique. Thèse, Paris 1894.

Durand. — Traitement opératoire du goitre exophtalmique, (thèse Paris 1895).

Denur et Von Luit. — Le sérum antithyroïdien et son mode d'action. Acad. Royale de Méd. de Belgique T. 18, 3, 1903,

E

Erdmann. — Exophtalmic goitre traited With. antithyroïd. New-York méd. Rev. n° 14. 1905.

Eulenburg. — Zür antithyreodin Behandlung der Basedowschen. Krankheit. Berl. Klin. Wochenschr 45. 1905.

Von Eiselsterg et Erhardt. — Deutsche chirurgie. Maladies du corps thyroïde.

Enochin. — Ligature des artères thyroïdiennes dans le traitement du goitre. (Arch. füs Klinische chirurgie 1906.

Edmunds W. — Observations et expériences sur la pathogénie de la maladie de Basedow (Journ. of. pathology. p. 33, 1898).

Eulemberg. — Pathogénie et traitement du goitre exophtalmique. Congrès international de Neurologie (Bruxelles, septembre 1896).

F

Faure. — Société de Chirurgie 1897. Presse Médicale 1899.

Freiberg. — Traitement chirurgical du goitre exophtalmique (Med. News 1893).

Félix. — Le myxœdème associé à la maladie de Basedow (Thèse de Paris 1896).

Franck (Fr.). — Introduction physiologique à l'étude de la sympathicectomie chez l'homme dans la maladie de Basedow (Acad. de méd. 23 mai 1899).

Fai. — Ueber die Klumatische und organotherapeutische Behandlung der Basedowschen Krankheit. Budapesti oroosi cysag. n° 22 p. 453, 1904.

G

Gauthier. — Des goitres exophtalmiques secondaires ou symptomatiques (Lyon Médical, 8 janvier 1893).

Corps thyroïde et Maladie de Basedow (Lyon Méd. Sept. 1895).

Glantenay. — Traité du Goitre exophtalmique. (Arch. générales Méd. Nov. 1897).

Gley. — Congrès des Méd. Aliénistes (Bordeaux, Août 1894).

Gray. — Goitre exophtalmique et myxœdème. (Presse Médicale, Décembre 1907).

Gilbert et Castaigne. — Infection thyroïdienne et goitre exophtalmique (Société de Biologie 3 juin 1899).

Goebel. — Zur Serum behandlung der Basedowschen Krankheit, Münch. Med. Wolchenschn. N° 20, 1902.

Goutscharnkow. — Uber die Herstellung, eines für die Schilddrüse specifischen serums (Centralblatt f. Allgem. Pathol. Bd. 13. N° 4, 1905.

H

Hadovernig. Centralbl. f. Nervenkrankh, 28, 15 mai 1905.

Hascovec. — Maladie de Basedow, sa pathogénie. Gazette des Hôp. 1895. Gazette hebd. 13 février 1898.

Herbet. — Le sympathique cervical; étude anatomique et chirurgicale (Thèse de Paris, 1900).

Hallion. — Traitement sérothérapique du goitre exophtalmique (Méthode de Ballet et Enriquez). Presse Médicale, novembre 1905.

His. — Les formes légères du cœur goitreux (Med. Klinik. 22 avril 1906).

Huntington. — Traitement chirurgical du goitre exophtalmique (Presse médicale, 30 août 1905).

Hempel. — Ein Beitrag zur Behandlung des Morbus Basedowii mit antithyreodinserum (Miœbius). Münch. med. Wochenschr. n° 1, 1903.

J

Jaboulay. — Exothyropexie dans le goitre exophtalmique (Méd. moderne, 1904). Section du sympathique cervical dans la maladie de Basedow (Lyon médical 1896-97-98).

Chirurgie du sympathique et du corps thyroïde (Lyon 1900).

Jaboulay et Villard. — Rapport des récurrents et des artères thyroïdiennes inférieures.

Joffroy. — Nature et traitement du goitre exophtalmique. (Progrès médical 1894).

Congrès des Médecins aliénistes de Bordeaux, août 1895.

Jonnesco. — 1896 Xe Congrès de chirurgie.

1897 Arch. de chirurgie, février.

Acad. de Méd. 28 juillet.

— XIe Congrès de Méd. de Moscou, août.

— Presse Médicale, 23 octobre.

1898 Centralbl. f. Chirurg., 16 janvier.

— Gazette des Hôpitaux, 21 avril.

— XIIIe Congrès de chirurgie.

Travaux de Neurologie chirurgicale, 1897-1898.

Juvara. — Technique des interventions sur le sympathique cervical. Presse Médicale, 13 septembre 1899.

Jeandelize. — Insuffisance thyroïdienne et parathyroïdienne. Etude expérimentale et clinique. Thèse de Nancy, 1902.

Jacquemet. — Thèse de Montpellier 1900.

Judemans. — Het. antithyreodine, (Mœbius) by de Behandling von. Morb. Basedow. Tifdschr. voor Geneesk, 1904, 2, n° 17, Rf. Dtsch. med. ztg, n° 1, 1905.

Johanek. — Das antithyreodin Mœbius med. Woche, n° 37, septembre 1904.

K

Kocher. — Rapports sur 250 extirpations de goitres. Corresp. bl. f. Archiv. Aertze, 1885.

Kocher et Mickulicz. — Traitement chirurgical de la maladie de Basedow (XXIVe Congrès allemand de chirurgie 1895).

Un millier d'extirpations de goitres. Congrès allemand de chirurgie 1895.

Communication sur le goitre. Congrès de la Société allemande de Chirurgie 1901-1905. Congrès de médecine française 1907.

Kohler. — Ligature des artères thyroïdiennes dans la maladie de Basedow. (Diss. inaug. Bonn. 1891).

Kraüs. — Le cœur des goitreux. Société de Médecine interne de Berlin. Octobre 1906.

Koniberger. — Zür therapie der Basedowschen Krankheit. Thérapie der Gegenwort, 1903, n° 10.

Kollarits. — Behandlung der Basedowschen Krankheit. Orvosi Hetilap, n° 27, 1904.

Kuhnemann. — Ueber der Behandlung des Morbus Basedowii mit Rodagen. Münch Med. Wochenschr. n° 10, 1904.

L

Lax. — Zür organotherapeutischen Behandlung der Basedowschen Krankheit. Orvosi. Hetilap, n° 5, 1904.

Lavesnes. — De la maladie de Basedow développée dans un goitre très ancien (Thèse, Paris 1891).

Lavisé. — Traitement du goitre exophtalmique par la ligature des 4 artères thyroïdiennes. Bulletin Méd. juin 1893.

Leflaive. — Le goitre exophtalmique chirurgical. Bulletin Médical (juin 1892).

Lépine. — Revue Méd. 1894.

Le goitre exophtalmique devant la sérothérapie. Revue de Méd. 1906.

Lemke. — Traitement chirurgical de la maladie de Basedow. Dtsch. Méd. Wochenschr, 1891-92-94.

Liégeois. — Traitement chirurgical du goitre exophtalmique. Revue génér. de chirurg.

Lenormant. — Précis de technique opératoire 1904. Article sur le goitre exophtalmique du manuel de pathologie externe, 1908.

Le Filliàtre. — Thèse de Paris 1899-1900.

Lanz. — Ein Vorschlag zur diatetischen Behandlung Basedow. Kranker. Korr. Bl. Schweiger Auzte, n° 23, 1899.

Laner. — Antithyreoïdin Mœbius bei Basedowscher Krankheit mit Psychore, Münch, Méd. Wochenschr, n° 18, 1905.

Leimbach. — Ueber operative und medikamentose Behandlung des morbus Basedowii. Inaug. Diss. Kiel, 1905.

M

Marie. — Sur la nature de la maladie de Basedow. Sem. Méd. 1894. Société Méd. des Hôpitaux, 15 janvier 1897.

Marchant (Girard). — Traitement du goitre exophtalmique par

la résection du sympathique cervical. Acad. Méd. Juin 1897. Société de Chirurgie, Octobre 1898.

Mœbius. — Traitement du goitre exophtalmique (specielle Pat. und. Therapie de Nothnagel, Vienne 1896).

De l'opération dans la maladie de Basedow. Congrès de Dresde in Münch. med. Wochensch 1898.

Mitteileingen ant der versammlung mittel. deutscher neurologen in Jena 1901 Schmidts, Jahrb, Bd. 237, p. 45.

Monod et Vanverts. — Technique de la thyroïdectomie et de la thymectomie.

Morat et Doyen. — Physiologie de la thyroïdectomie et des parathyroïdes.

Mickolski. — Die thérapie des Morbus Basedowü. Beitrage zur Klin chirurgie XLIX, 1905.

Mickuliz. — Technique de la thyroïdectomie.

Morré. — Zwei Falle von Morbus Basedowü Reichsmed. Anz. n° 18, 1905.

Meyer. — Exophtalmie goitre traited antithyr. med. Rec. New-York, n° 14, 1905.

P

Peters. — Drei Falle von Morbus Basedowü. Münch. med. Wochenschr, n° 11, 1905.

Péan. — Thyroïdectomie. Acad. de méd. 3 août 1897.

Poncet. — Danger des opérations dans la maladie de Basedow. Académie de Méd. septembre 1897. Société de Chirurgie, mai 1897.

Poncet et Jaboulay. — Traitement chirurgical des goitres par l'exothyropexie (Gazette des Hôpitaux 1894).

Pepere (de Pise). — Les glandes parathyroïdes. Turin 1906.

Pâessler. — Beitrag zur Pathologie der Basedowschen Krankheit. Metteil. aus der Greuz gebiet der Medizin and chirurgie XIV, 1905.

Q

Quénu. — Académie de Méd., 9 avril 1897. Presse Médicale, 3 juillet 1897.

R

Rydel. — Zur Rodagenbehandlung. des Basedowschen Krankeit. Charitea annalen, 27 Jahrg. p. 601, 1905.

Romhild. — Meitteilungen aus dem sanatorium schlof Hornegg. a. N. med. Korr. d. Wurtembergarzte. Landesver 7577, 1905.

Rogers. — Exophtalmie goitre. traited with. antithyr. New-York med. Rec. n° 14, 1905.

Raugé. — Traitement nouveau du goitre exophtalmique. Bulletin Médical, 6 mars 1898.

— Pathogénie de la maladie de Basedow, 1898.

Rauzy. — Thèse de Lyon, 1897.

Reclus et Faure. — Académie de Méd. 22 juin 1897.

Riche. — Thèse de Paris, 1897.

Rockwel. — Traitement du goitre exophtalmique, 45 cas suivis. (New-York Méd. Record 1893).

Roux. — Remarques sur 115 opérations du goitre. (Jubilé de Kocher, Wiesbaden 1897).

Rydigier. — Ligature des artères nourricières dans le goitre, (Archiv. Langenbeck 1870. Congrès allemand 1895).

Reverdin (Jacques). — Traitement chirurgical du goitre. (Congrès français de Chirurgie, 1898).

Rapport et discussions sur la pathogénie et le traitement du goitre exophtalmique :

Congrès de Neurologie de Bordeaux 1895, (Brissaud-Renaut-Joffroy);

Congrès allemand de Médecine interne à Munich 1906 (Kraüss-Kocher);

Congrès International de Lisbonne 1905 (Machado-Raymonet);

Congrès français de Médecine 1907, (Rapports de Ballet-Secrétan).

Riedel. — Zur technik Kropfoperation. Dtsch. médizin Wochenschr, 1905, n° 22.

S

Sarcelle. — Pathologie et traitement de la maladie de Basedow. Thèse Montpellier, 1898.

Schwartz. — Traitement du goitre exophtalmique par résection du sympathique cervical (Société de Chirurgie, 16 novembre 1898).

Sainton. — Article du goitre exophtalmique dans le traité Brouardel et Gilbert 1902.

Swale, Vincent et Joly. — (Journal of Physiologie 1906).

Schultes. — Zur antithyreoidinbehandlung der Basedowschen Krankheit. Münch. Méd. Wochenschr, n° 20, 1902.

Stephens. — Ueber die spezifische therapie des Morbus Basedow. Inaug. Diss Berlin, 1903.

Sainton et Pisante. — Trois cas de goitre exophtalmique traités par le sang et le sérum de moutons éthyroïdés. Revue de Neurologie 1904.

Sellerier. — Pathogénie de la maladie de Basedow. Thèse de Paris 1897.

Soulié. — Résection du sympathique cervical. Arch. provinc. de chirurgie, O. p. 579.

Stefani. — Traitement chirurgical du goitre exophtalmique. Thèse de Lyon, 1894.

Surrel. — Accidents pouvant compliquer l'intervention chirurgicale dans la maladie de Basedow. Thèse de Paris 1893.

Siecke. — Traitement de la maladie de Basedow. Diss. inaug. Berlin 1892.

Stegmann. — La radiothérapie de la maladie de Basedow. (Discussion de la Société I. R. de Médecine de Vienne, 25 juin 1905).

Sebileau et Schwartz. — Technique de la découverte et de la résection du sympathique cervical. Revue de chirurgie, 10 février 1907.

Solary. — Traitement chirurgical du goitre exophtalmique. Thèse de Paris 1894.

Stein. — Zur Kenntnis des Morbus Basedowü. Wien med. Wochenschr, n° 48, 1905.

Sidney-Kuh. — Personal expérience with the serum-treatment of exophtalm. goitre. The Journal of the american med. assoc. Vol. 44, n° 16, 1905.

Schüler. — Meine Erfahrungen mit. dem antithyréoidin-serum. Môlins bei 5 Fallen von Morbus Basedowü. Dtsch Medizinal. Ztg. n° 83, 1905.

T

Témoin. — XIIIe Congrès de Chirurgie, 1898.

Troje. — Traitement chirurgical de la maladie de Basedow. Deutsch. Med. Wochenschr, 1893.

Taylor. — Traitement du goitre exophtalmique. (Méd. News 1893).

Tedeschi. — Contribution à la pathogénie du goitre exophtalmique. Les échanges dans le goitre exophtalmique expérimental. Comptes rendus de l'Acad. de Méd. de Turin, mai 1902, mars 1903).

Thomas. — Traitement du goitre exophtalmique par l'hématothyroïdine, (Société médicale de Genève, février 1907).

Thienger. — Einige Beobachtungen über Môlius antithyreoidin, Münch, med. Wochenschr, n° 1, 1905..

V

Valençon. — Goitre exophtalmique. Gazette des Hôp. 1897.

Vignard. — Traitement du goitre exophtalmique par section du grand sympathique. Bull. Méd. 21 février 1897.

Vigouroux. — Pathogénie et traitement du goitre exophtalmique. Acad. de Médecine, juin 1898.

W

Weiller. — Medic. thyroïdienne dans le goitre exophtalmique. Presse médicale, août 1898.

Wette. — Traitement chirurgical du goitre exophtalmique. (Archiv. für Klin. chir. 1892).

Watermann. — Traitement sérothérapique du goitre exophtalmique, (The Boston med. and surgery. Journ. Vol. CLV, n° 7, 1907).

Z

Zesas. — La tachycardie des goitreux non Basedowiens, (Centralblatt. für die med. Wissenschaft, 17 mars 1906).

208

THÈSE

POUR

LE DOCTORAT EN MÉDECINE

PUBLICATIONS DE L'AUTEUR

1. — Recherches sur la valeur physiologique des Tubes pyloriques de quelques Téléostéens (*C.-R. Acad. Sciences*, 20 mars 1899).

2. — Action du suc des tubes pyloriques de la Truite sur la fibrine (*Société de Biologie*, 3 juin 1909).

3. — Action empêchante du sérum sanguin du *Merlangus Pollachius* sur la digestion trypsique (*Société Scientifique et Médicale de l'Ouest*, 1899).

4. — Du rôle des Tubes pyloriques dans la digestion chez les Téléostéens (Thèse pour le Diplôme de Pharmacien supérieur. *Archives de Zoologie expérimentale*, 1899).

5. — Action de l'oxydase de la gomme sur le pyramidon (*Société Scientifique et Médicale de l'Ouest*, 1903).

6. — Les ferments solubles du Gui. Existence dans cette plante d'un ferment oxydant (*Société Scientifique et Médicale de l'Ouest*, 4e trimestre 1904).

7. — De l'oxydase du Gui (*Bulletin des Sciences Pharmacologiques*, février 1905).

8. — De la présence de l'émulsine dans le *Lathrea squamaria* (*Bulletin des Sciences Pharmacologiques*, juillet 1905),

9. — Sur quelques principes constitutifs du *Sclerostomum equinum*. Existence chez ce parasite d'un alcaloïde cristallisé éminemment hémolytique (*C.-R. Acad. Sciences*, 16 novembre 1908).